

Algo más que huesos. Aproximación a la población argárica a la luz de los enterra- mientos del convento de Madres Mercedarias de Lorca (Murcia)

Cristina Rihuete Herrada*

Camila Oliart Caravatti**

María Inés Fregeiro Morador***

*Universitat Autònoma de Barcelona,
Laboratori de Bioarqueologia Humana*

PALABRAS CLAVE

Antropología física; paleopatología; arqueotanatología; prácticas funerarias; Argar

RESUMEN

Estudio antropológico de las sepulturas argáricas procedentes del convento de Madres Mercedarias que completa la publicación aparecida en el número anterior de esta revista (PUJANTE y MARTÍNEZ, 2010). La primera parte del trabajo presenta el análisis osteológico de cada tumba en su contexto arqueológico específico, así como la información biológica y paleopatológica. Aunque el número de individuos es reducido, la discusión desde una perspectiva tafonómica (arqueotanológica) aporta información clave para tratar el ritual funerario en época argárica, en especial el caso de las tumbas dobles. En la segunda parte del trabajo se evalúa esta cuestión, así como otros aspectos que atañen a la dinámica demográfica, el estado de salud, las relaciones de parentesco y el papel de la violencia en la sociedad argárica.

KEY WORDS

Physical anthropology; paleopathology; archaeoethanatology; funerary practices; Argar culture

ABSTRACT

This anthropologic study of the Argaric graves from the Madres Mercedarias convent completes the paper published in the previous number of this magazine (PUJANTE & MARTÍNEZ, 2010). The first part discusses the osteological record of each tomb in its specific archaeological context, as well as other biological and palaeopathological data. Although the sample size considered is small, a detailed analysis from a taphonomic perspective (archaeoethanatology) provides key information for the evaluation of Argaric funerary rituals, especially when dealing with double tombs. The second part of the paper evaluates this question as well as other dimensions of Argaric society as demography, health, kinship and the role of violence.

* cristina.rihuete@uab.cat

** camilaoliart@yahoo.es

*** mifregeiro@gmail.com

I. INTRODUCCIÓN

Las excavaciones arqueológicas realizadas en la ciudad de Lorca han exhumado una cincuentena de enterramientos argáricos que constituyen, hoy por hoy, una de las colecciones más importantes del sudeste peninsular (tabla 1). Se distribuyen tanto en la zona del casco urbano, correspondiente a la ladera este del poblado original, como en el cerro del Castillo, situado en las cotas más altas (Lám. 1). Su recuperación, sujeta a los avatares del desarrollo urbano contemporáneo, da una idea de la gran extensión y envergadura del poblado original, cuya superficie se estima en unas 10 Ha (FONTENLA *et al.*, 2004: 48, LULL *et al.*, 2009: 233).

El análisis antropológico de los restos humanos se remonta a inicios de la década de los 90, fruto de la estrecha y sólida colaboración entre el Museo Arqueológico de Lorca y nuestro equipo de investigación (tablas 2 y 3). En el presente trabajo, que forma parte de un estudio más extenso en curso, presentamos la serie completa del convento de Madres Mercedarias, excavada el año 2001 por Ana Pujante Martínez (2003). La reciente publicación de los contextos funerarios (PUJANTE y MARTÍNEZ, 2010) incluye la información demográfica y contextual derivada del estudio antropológico que realizamos el año 2006, del cual restaba pendiente el análisis de una de las tumbas (sepultura n.º 7). En esta presentación, es la fuente que utilizamos para la discusión de cada caso. Si bien se trata de una pequeña muestra de la población argárica inhumada en la ciudad de Lorca, presenta información relevante acerca de los rituales funerarios, dinámica demográfica, estado de salud, relaciones de parentesco y organización social.

Lámina 1. Localización de los diferentes enclaves con tumbas argáricas en la ciudad de Lorca.



Tabla 1. Frecuencias de contenedores funerarios según localización							
Localización	Cista	Cista mampost.	Fosa	Urna	Urna doble	Total	Bibliografía
Cerro del Castillo	1	1	1	5	1	9	Pérez Richard 2007; Gallardo y González 2006; Sánchez Pravia, 2001
Los Tintes			1	1		2	Martínez y Ponce 2002b
San Juan				1		1	Martínez 1990
Zapatería C.G.M (*)					1	1	Martínez et alii 1996
Zapatería nº 9				1		1	Martínez et alii 1996
Zapatería nº 11	2			4	4	10	Martínez 1995
Mercedarias iglesia	2	1	2	9	6	20	Martínez y Ponce 2002a
Mercedarias convento	3		1	2	1	7	Pujante 2003; Pujante y Martínez 2010
	N	8	2	5	23	13	51
Total	%	15,7	3,9	9,87	45,1	25,5	100

(*) Colección Grupo Murviedro.

Tabla 2. Frecuencias del tipo de inhumación					
Localización	Individual	Doble	Triple	Total	Identificación antropológica
Cerro del Castillo	5	4		9	C. Rihuete, C. Oliart, M.I. Fregeiro, P. Balaguer y E. Sintés
Los Tintes	1	1		2	J.E. Buikstra y C. Rihuete
San Juan	1			1	J.E. Buikstra y C. Rihuete
Zapatería C.G.M (*)		1		1	J.E. Buikstra y C. Rihuete
Zapatería nº 9					Sin análisis
Zapatería nº 11	7	2		9	J.E. Buikstra y L. Hoshowere
Mercedarias iglesia	14	5	1	20	J.E. Buikstra y C. Rihuete
Mercedarias convento	2	2	2	6	C. Rihuete, C. Oliart y M.I. Fregeiro
	N	30	15	3	48
Total	%	62,5	31,2	6,2	100

(*) Colección Grupo Murviedro.

II. LA COLECCIÓN ANTROPOLÓGICA DEL CONVENTO DE MADRES MERCEDARIAS

De las siete tumbas localizadas en la intervención arqueológica bajo la antigua capilla del convento, únicamente seis pudieron ser excavadas en su totalidad¹. Ocupaban un espacio de apenas 16 m² afectado en $\frac{3}{4}$ partes por estructuras de época posterior. Esta elevada densidad de enterramientos es semejante a la detectada en calle Zapatería 11 (MARTÍNEZ, 1995) o la propia iglesia de Madres Mercedarias (MARTÍNEZ y PONCE, 2002a). Dado que en época argárica las tumbas ocupaban el subsuelo de las viviendas, la alta densidad de sepulturas y la elevada proporción de enterramientos dobles (*ver infra*) es un buen indicador de la intensidad de ocupación y del abigarramiento del trazado urbanístico.

Hemos identificado un total de doce individuos repartidos en dos tumbas individuales (n.º 1 urna y n.º 5 cista), dos dobles (n.º 2 urna y n.º 7 urna doble) y dos triples (n.º 3 fosa y n.º 6 cista). En todas ellas hay al menos uno infantil, excepto en la sepultura 5, y en conjunto dan cuenta del 60% de la colección. En lo que respecta a la proporción sexual, la deficiente conservación de elementos osteológicos diagnósticos solo ha permitido identificar a dos mujeres y un hombre de entre los cinco individuos adultos² (tabla 4 y 5).

El inventario y registro de todos los restos óseos analizados sigue la normalización propuesta por Buikstra y Ubelaker (1994) e incluye los indicadores relacionados con la estimación del sexo y edad³, las variables biométricas, los indicadores epigenéticos y las anomalías patológicas que cuentan con un protocolo normalizado (p.e. *cribra orbitalia* o hipoplasias del esmalte).⁴

II.1. Sepultura 1

Enterramiento en urna doble, parcialmente cortado por la fosa de la muralla islámica y arrasado en la parte superior por ocupaciones post-argáricas. La vasija que hacía las funciones de contenedor era una forma 4 colocada horizontalmente y tapada con una forma 5. Carecía de ajuar interno pero, en una pequeña oquedad del terreno ubicada entre esta sepultura y la n.º 2, se identificaron restos vegetales carbonizados que quizás intervinieron en algún tipo de ritual funerario.

En su interior aparecieron los restos parcialmente conservados de un niño o niña de entre 5 y 6 años. La bóveda craneal, reducida a diminutos fragmentos, carecía de ambos maxilares y de toda la dentición. Del poscráneo destaca la buena preservación de los huesos de ambas extremidades e incluso de la pelvis, en contraste con la virtual ausencia de elementos del tórax y de la cintura escapular. La conservación *in situ* de las extremidades inferiores ha permitido inferir que la criatura fue depositada en posición hiperflexionada sobre el lado izquierdo, con el cráneo hacia la base de la vasija contenedor (SSE) y los pies en la zona de confluencia de ambas urnas.

Los restos esqueléticos recuperados no presentan evidencias patológicas que indiquen las circunstancias de su muerte prematura. Se ha

¹ De la sepultura 4, que apareció bajo la medianera con el colegio de Madres Mercedarias, solo pudo documentarse el extremo de una cista de lajas de yeso con ajuar exterior formado por dos vasijas cerámicas: una tulipa (F5) y un cuenco (F2). Una asociación idéntica entre tipo de tumba y composición de ajuar externo se documentó en una de las sepulturas del cerro del Castillo que hemos tenido ocasión de analizar (PÉREZ RICHARD, 2007: lámina 4 y nota 3). Contenía una mujer fallecida entre los 45 y 50 años.

² Pese a los métodos propuestos en los últimos años, el diagnóstico sexual a partir de elementos esqueléticos de individuos infantiles sigue siendo aventurado y de baja fiabilidad.

³ En subadultos, sin embargo, utilizamos como referencia básica la obra de Scheuer y Black (2000) y su reciente actualización (SCHAEFAER *et al.*, 2009).

⁴ Las referencias bibliográficas específicas se proporcionarán al hilo de su discusión.

Tabla 3. Demografía de la colección argárica de Lorca ciudad

Localización	Infantiles	Juveniles	Adultos	Total	Hombres	Mujeres	Identificación antropológica
Cerro del Castillo	5		8	13	1	4	C. Rihuete, C. Oliart, M.I. Fregeiro, P. Balaguer y E. Sintés
Los Tintes	1		2	3	1	1	J.E. Buikstra y C. Rihuete
San Juan	1			1			J.E. Buikstra y C. Rihuete
Zapatería C.G.M (*)	1	1		2			J.E. Buikstra y C. Rihuete
Zapatería nº 9							Sin análisis
Zapatería nº 11	4		6	10	3	3	J.E. Buikstra y L. Hoshower
Mercedarias iglesia	17		7	34	4	10	J.E. Buikstra y C. Rihuete
Mercedarias convento	7		5	2	2	1	C. Rihuete, C. Oliart y M.I. Fregeiro
	N	36	1	28	65	11	19
Total	%	55,4	1,5	43,1	100		

Tabla 4. Síntesis arqueológica de los sepulcros del convento de Madres Mercedarias

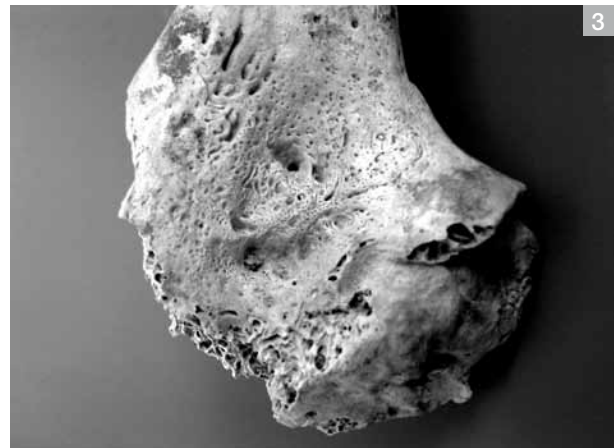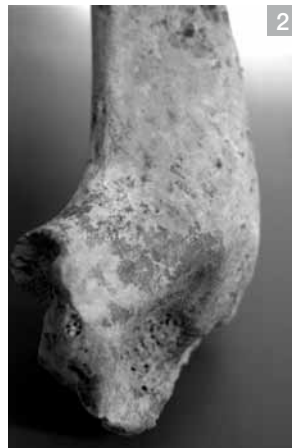Nº	TIPO		AJUAR		NMI	ESQUELETO				
	Cont.	Tap.	Interno	Externo		Indiv.	Sexo	Edad	Orient.	Posición
1	F4	F5	No	Restos vegetales carbonizados	1	1	Ind.	Infans II	SE-NW	Decúbito lateral izquierdo
2	F2	Frag. cerám.	No	Restos vegetales carbonizados	2	1	Ind.	Neonato	-	Desarticulado
						2	Ind.	Infans I	NE-SW	Flexionado
3	Fosa	Ind.	No	No	3	1	Ind.	Infans II	-	Desarticulado
						2	Ind.	Infans I	-	Desarticulado
4	Cista	Laja	Indet.	F1+ F5	-	-	-	-	-	-
5	Cista	Laja	No	F5+ molino	1	1	Hombre	Ad. M	N-S	Decúbito lateral izquierdo
6	Cista	Laja	2 espirales (Ag)+ 1 puñal (Cu/Br)+ fauna	F5+ fragmento brazal arquero	3	1	Hombre	Ad. J	W-E	Decúbito lateral izquierdo. Semidesarticulado
						2	Ind.	Ad. J	-	Desarticulado
						3	Ind.	Infans II	-	Desarticulado
7	F4	F4	1 espiral (Ag)+ F8+ fauna	2 molinos	2	1	Mujer	Ad. J	NW-SE	Decúbito lateral izquierdo
						2	Ind.	Infans I	NW-SE	Semidesarticulado

Leyenda: Cont.= Contenedor; Tap.= Tapadera; F2= forma 2; F4= forma 4. Ind.= Indeterminado. Ajuar: F1= forma 1; F5= forma 5; F8= forma 8. Sexo: Ind.= indeterminado. Edad: Ad.J= adult@ joven; Ad.M= adult@ maduro@. Orient.= Orientación: N= norte; S= sur; E=este; W=oeste. **Nota:** Información arqueológica extraída de PUJANTE y MARTÍNEZ (2010).

podido documentar, sin embargo, una lesión en el codo izquierdo que revela un acontecimiento traumático en las últimas semanas de vida. El tercio distal del húmero muestra en la región anterior un desplazamiento posterior de la región metafisaria, así como un callo de osificación en forma de cuña que denota enclavamiento parcial de los extremos fracturados (Lám. 2). Justo por encima de la fosa coronoidea, la cortical presenta un aspecto liso, esclerótico, que indica un prolongado proceso de sanación. Por el contrario, la cara posterior muestra una intensa actividad osteogénica resultante de un proceso de hipervascularización que tiende a rellenar la depresión de la propia fosa, aunque también es patente cierto grado de esclerosis. El lugar de la lesión y la forma del callo de consolidación apuntan a que la fractura se produjo en la región supracondílea (Lám. 3).

Lámina 2. Sepultura 1. Cara medial del húmero izquierdo que muestra el desplazamiento posterior de una fractura supracondílea cicatrizada.

Lámina 3. Sepultura 1. Cara posterior del húmero izquierdo con detalle del proceso osteogénico activo en la fosa olecraneana.



En las fracturas supracondíleas del húmero, el desplazamiento anterior o posterior del extremo distal ayuda a discriminar las condiciones en las que se produce el traumatismo (MEZA, 2009: 219). En el caso que nos ocupa, alguna circunstancia provocó que la criatura cayera al suelo sobre su mano izquierda y con el codo en extensión. La presencia de callo óseo informa que este evento se produjo, como mínimo, unas semanas antes de la muerte.

En la clínica actual, para una correcta reducción de este tipo de fracturas que prevenga una pérdida de movilidad del codo superior a 15° suele optarse por la intervención quirúrgica (VEGA *et al.*, 2006). Así mismo, se le asocian otras complicaciones producidas por la oclusión de la arteria braquial, como contracturas en la flexión de los músculos, parálisis, anestesia cutánea y alteraciones tróficas en la piel (MEZA, 2009). Estas complicaciones de tipo vascular no son detectables en el registro arqueológico dada la ausencia de tejidos blandos, pero sí lo son sus correlatos osteológicos. En este caso, el enclavamiento visible en el callo indica que la fractura no fue reducida y, por tanto, podemos deducir una pérdida significativa de la movilidad del codo izquierdo.

En los contextos arqueológicos las frecuencias de lesiones traumáticas en infantiles suelen ser bajas. En las poblaciones argáricas granadinas se han documentado 3 casos, procedentes de Castellón Alto, sobre una muestra de 45 que comprende diferentes yacimientos (JIMÉNEZ-

Tabla 5. Síntesis antropológica de los esqueletos del convento de Madres Mercedarias							
Sep.	Indiv.	Edad	Criterio Edad	Sexo	Criterio Sexo	Conservación	Anomalías Relevantes
1	1	5-6 a	Métrica y centros de osificación	Ind.	-	Cráneo fragmentario (20%). Cintura pélvica (80%), EESS (60%) e EEII (90%)	Trauma húmero izquierdo.
2	1	1-3 m	Métrica y fusión epifisaria	Ind.	-	Restos fragmentarios (20%): cráneo, costilla, lumbar, cintura pélvica y EEII	No observables
	2	< 6 m	Morfometría	Ind.	-	Restos fragmentarios (<5%): Fragmentos fémur y cúbito/peroné.	No observables
3	1	7 a	Dentición, fusión epifisaria y métrica	Ind.	-	Cráneo con dientes (65%), tórax (80%) y EESS (45%)	<i>Cribra orbitalia</i> , remodelaciones endocraneales, aposición ósea en mandíbula y húmero. Caries segundo molar inferior caduco.
	2	0-6 m	Métrica	Ind.	-	Cúbito	No observables
	3	35-50 a	Patología	NOb	-	Restos fragmentarios (<5%): húmero, parietal, diente.	Artrosis húmero
5	1	40-50 a	Símfisis púbica, superficie auricular, sinostosis craneal y fusión epifisaria	H	Coxal (AV, CSP, E, GEC, SPA) y cráneo (POE, AM, BO, GL)	Cráneo y poscráneo completo (85%)	Traumas: cráneo, antebrazo D y muñeca D. Artrosis degenerativa: EESS, EEII, CV, T. Entesopatías: EESS, EEII. Periostitis EEII. Caries segundo molar inferior; intensa PA; HE
6	1	22-25 a	Símfisis púbica, superficie auricular, fusión epifisaria y dentición	H	Coxal (AV, CSP, E, GEC, SPA) y cráneo (POE, AM), métrica	Cráneo y dientes (15%) y poscráneo (75 %)	Deformación anterolateral cuerpos vertebrales (torácicas 5 a 12)
	2	25-26 a	Fusión epifisaria y desarrollo osteológico	NOb	-	Restos fragmentarios (15%)	Periostitis esclerótica (fémur y tibia) y ¿artrosis (tibia, escápula, falange mano)?
6	3	11-13 a	Fusión epifisaria y métrica	Ind	-	Restos fragmentarios (5%): clavícula, fémur, tronco.	No observables
7	1	25-30 a	Fusión epifisaria y centros de osificación	M	Coxal (AV, CSP, GEC, AC) y cráneo (AM, BO, EM)	Esqueleto completo	<i>Cribra orbitalia</i> y <i>cribra femoralis</i> . Hiperostosis porótica y erosión en frontal. Tubérculo púbico. PA primer molar inferior.
	2	4-5 a	Dentición, fusión epifisaria y centro de osificación	Indet.	-	Esqueleto completo	Hiperostosis porótica, <i>cribra femoralis</i> , HE.

Leyenda: Sep.= Sepultura. Indiv.= Individuo. Edad: a= años; m= meses. Sexo: M= femenino; H= masculino; Ind.= indeterminado; NOb= No observable. Criterio sexo: AV= arco ventral; CSP= concavidad subpúbica; E= estrangulamiento; GEC= gran escotadura ciática; SPA= superficie preauricular; POE= protuberancia occipital externa; AM= apófisis mastoides; BO= borde supraorbitario; GL= glabella; EM= eminencia mentoniana. Conservación/Anomalías relevantes: D= derecho/a; ESS= extremidades superiores; EEII= extremidades inferiores; CV= columna vertebral; T= tronco.; PA= pérdida *antemortem*; HE= hipoplasia esmalte

BROBEIL *et al.*, 2007). Todos ellos son poscraneales y también, como en Lorca, atribuibles a caídas accidentales.

II.2. Sepultura 2

Se localizó muy cerca de la tumba anterior, completamente aplastada y con el depósito interior alterado. Consistía en una urna de forma 2 con apéndices en el borde, colocada en posición horizontal y tapada parcialmente con fragmentos cerámicos de una o varias vasijas. También carecía de ajuar interior. En el exterior, al margen de los restos carbonizados mencionados anteriormente, aparecieron dos molinos entre el material pétreo que rodeaba la tumba.

En los trabajos de campo se documentaron los restos desarticulados y concentrados en el tercio superior de la urna de un individuo de corta edad, a tenor del pequeño tamaño de los huesos. El análisis antropológico ha confirmado que se trata de un neonato (individuo 1) que conserva de forma muy fragmentaria partes de la bóveda craneal, el tórax, la pelvis y las extremidades inferiores. Si la identificación de los huesos fotografiados *in situ* es correcta, la colocación del cuerpo pudo haber sido la habitual: de costado y con la cabeza hacia el fondo de la urna. La misma urna albergaba los restos de una segunda inhumación (individuo 2), que fue identificada en los trabajos de laboratorio a partir de tres fragmentos de las extremidades. La similitud morfométrica del fémur derecho respecto al mismo hueso del individuo 1 indica que también se trata de un neonato, fallecido como máximo antes de los 6 meses.

Entre los escasos restos óseos conservados de ambas criaturas no se ha detectado ninguna anomalía anatómica o lesión patológica.

II.3. Sepultura 3

La construcción de un pozo asociado a las infraestructuras subterráneas del convento arrasó buena parte de este enterramiento en fosa, que en su día fue sellado con piedras. Durante la intervención arqueológica se documentaron restos de un infantil sin ajuar asociado, pero el análisis antropológico ha discriminado hasta tres individuos diferentes: dos infantiles y un adulto. La conservación de todos ellos es muy deficiente dada la envergadura de la remoción del depósito arqueológico en época histórica.

El más completo es el individuo n.º 1, fallecido en torno a los 7 años. Conserva poco más de la mitad del cráneo, mandíbula, parte del tórax y brazos, y algunos huesos de manos y pies. El individuo n.º 2 está representado únicamente por un cúbito derecho cuyas dimensiones métricas lo sitúan en el intervalo biológico comprendido entre el nacimiento y los primeros 6 meses de vida. Del individuo n.º 3 tan solo disponemos de tres huesos: la epífisis distal del húmero derecho, un fragmento de parietal y el incisivo central superior izquierdo (FDI 21), ninguno de ellos apto para la estimación sexual. La remodelación ar-

trósica visible en el codo y el grado de desgaste dental (con exposición de dentina secundaria) son consistentes con lo que cabría esperar entre las personas que han ingresado en el periodo de la madurez (35-50 años).

Pese a que la conservación del individuo 1 es parcial, sus restos exhiben una serie de anomalías de carácter patológico de notable interés.

Por un lado, hay que citar una caries cervical en el segundo molar caduco superior derecho (FDI 55), cuya posición interproximal sugiere una continuidad de la lesión en el primer molar de leche (no conservado).

En el cráneo, el pequeño tramo del techo orbital conservado (lado derecho) muestra estigmas de *cribra orbitalia*, de carácter moderado (solo porosidad) aunque activo en el momento de la defunción. La fractura *postmortem* en la región afectada ha permitido comprobar que, efectivamente, se produjo un ensanchamiento de las celdillas del tejido esponjoso que caracterizan este tipo de lesiones vinculadas con procesos anémicos (véase *infra*).

También se han detectado formaciones óseas reactivas en la región facial a nivel de la mandíbula (base del cuerpo y ambas caras de la región molar, Lám. 4) y del cigomático (cara posterior de la apófisis frontal), así como en el poscráneo, concretamente en torno al agujero nutricio del húmero izquierdo (Lám. 5) (el derecho está indemne).



Lámina 4. Sepultura 3, individuo 1. Formación ósea subperióstica en la mandíbula.

Establecer su etiología resulta muy aventurado dada la conservación parcial de los restos óseos, aunque al tratarse de lesiones activas sabemos que el organismo tuvo tiempo suficiente para reaccionar (la afección se desarrolló durante cierto tiempo antes del deceso). Contamos además, con otras anomalías en el endocráneo en forma de surcos o impresiones sinuosas a lo largo del surco sagital occipital, el canal transverso y la fosa cerebelosa, que se asocian a procesos erosivos de reducida extensión (Lám. 6). La deficiente conservación de la

cara endocraneal de ambos parietales impide observar la continuidad de las improntas laberínticas, que vuelven a ser evidentes en la protuberancia parietal izquierda.

Existe consenso en considerar que el patrón serpenteante de estas anomalías se relaciona con procesos inflamatorios o hemorrágicos de las meninges, aunque su etiología precisa es objeto de debate al relacionarse con meningitis, tuberculosis, lesiones traumáticas, deficiencias vitamínicas como el escorbuto, anemia y neoplasias (HERSHKOVITZ *et al.*, 2002; ROBERTS y BUIKSTRA, 2003; LEWIS, 2007 y 2004). Al margen del cuadro anémico, que estaría avalado por la asociación con *cribra orbitalia*, la vinculación con el escorbuto podría plantearse a partir del tejido reactivo, indicativo de sangrado, detectado en la región facial y en torno al agujero nutricio del húmero, entendiendo todas estas manifestaciones como una expresión mucho menos severa de la afección que la descrita por la clínica actual (ORTNER, 2003: 384-386). Alternativamente, este tipo de lesiones también podrían formar parte de un cuadro de meningitis tuberculosa secundaria a una infección del oído medio (ROBERTS y BUIKSTRA, 2003: 100). Algunos autores han diferenciado entre aquellas impresiones sinuosas que se acompañan de formación de hueso nuevo de las que, como en nuestro caso, se caracterizan únicamente por el aspecto de capilaridad (LEWIS, 2004: fig. 4). Esta circunstancia permite pensar en un proceso relativamente prolongado, incompatible con un cuadro de meningitis severa. Sin embargo, en el caso de las meningitis crónicas o tuberculosas, hay evidencias documentales de individuos infantiles que sobrevivieron semanas e incluso un año a este tipo de infección de las meninges (LEWIS, 2004: 84), en cuyo caso habría tiempo suficiente para que se produjera una reacción ósea detectable.

En suma, no es posible decantarse hacia ningún diagnóstico específico dado que todas estas expresiones son compatibles tanto con un síndrome de carácter infeccioso como de tipo carencial, cuyo desarrollo requirió el tiempo suficiente para que la enfermedad dejara su impronta en el sistema esquelético.

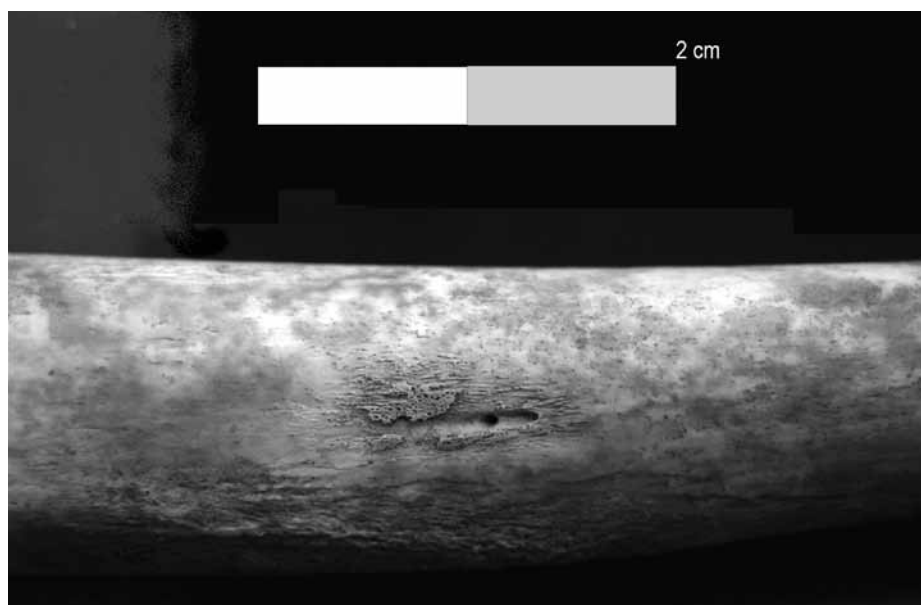


Lámina 5. Sepultura 3, individuo 1. Periostitis activa en torno al agujero nutricio del húmero izquierdo.

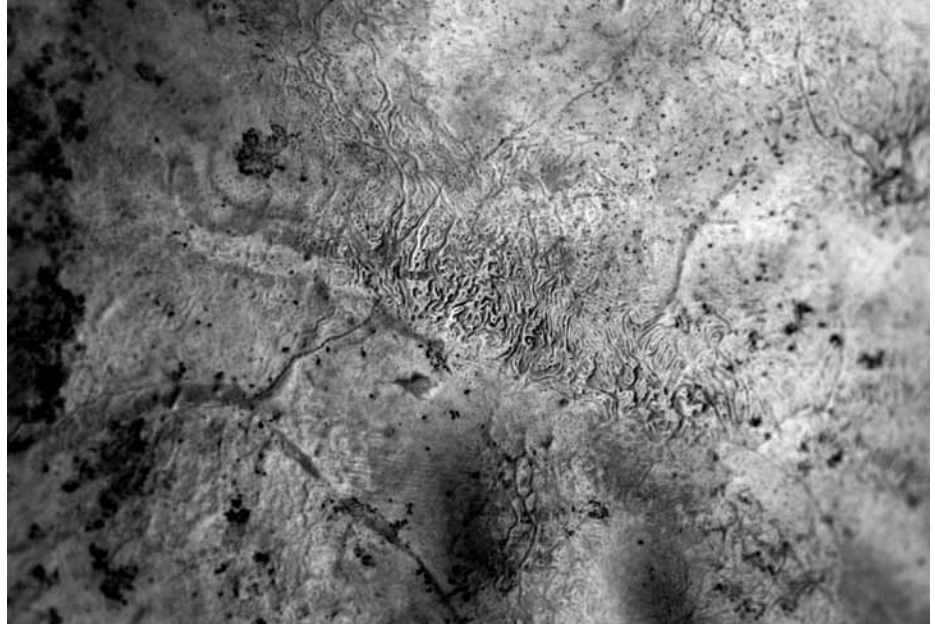

Lámina 6. Sepultura 3, individuo 1. *Serpens endocrania simétrica* en el occipital. Obsérvese también las áreas de porosidad y defectos erosivos.

II.4. Sepultura 5

Este enterramiento en cista presentaba un cierre adicional a la laja de cubierta al encontrarse completamente sellado bajo un túmulo de piedras. Carecía de ajuar interno, pero en el exterior de la laja NW, que correspondía también a la cabecera, se localizó una tulipa (F5) cuidadosamente calzada. Más difícil de interpretar en clave de ajuar es el molino recuperado en el extremo opuesto, pues apareció a la cota del túmulo de piedras.

El reducido espacio interior, de 84 por 56 centímetros y 50/56 centímetros de altura, lo ocupaba el esqueleto completo y en posición anatómica de un hombre maduro, colocado en decúbito lateral izquierdo con la cabeza orientada al N, la cara al E y las piernas hiperflexionadas. La excavación del bloque craneal, que realizamos durante los trabajos de laboratorio, ha permitido precisar que la cabeza estaría encajada por la parte de la coronilla en la esquina norte de la cista, con la cara mirando al cielo (bloque cervical rotado 90° respecto a la cara), los brazos contra el pecho y las manos juntas, con los dedos flexionados sobre la palma. En el proceso de descomposición las paredes de la cista limitaron el desplazamiento de los huesos, de forma que la mano izquierda acabó alojada bajo la cara, a la altura comprendida entre la sien y la mejilla. Todo indica que la inhumación se efectuó en un espacio vacío, exento de sedimento, con el cuerpo probablemente amortajado mediante ligaduras.

Los marcadores sexuales de la pelvis no ofrecen dudas respecto a la identidad masculina de este individuo, así como tampoco la robustez de sus rasgos craneales. La topografía de la sínfisis púbica, la superficie auricular y el grado de sinostosis craneal indican que el fallecimiento se produjo durante la cuarta década de vida, seguramente más cerca de los 50 que de los 40 años si tenemos en consideración los indicios de osificación del cartílago tiroideos.

El inventario de estigmas patológicos inscrito en los huesos de este hombre es amplio y variado (Lám. 7). Destacan, en primer lugar, las lesiones artrósicas de carácter degenerativo localizadas en prácticamente todas las articulaciones conservadas y relacionadas, en primera instancia, con la edad, como así lo ilustra el desarrollo de osteofitos marginales (Lám. 8). Sin embargo, las registradas en codos y rodillas son las más proclives a un desgaste funcional, especialmente cuando se localizan dentro de la superficie articular y no en su periferia (JURMAIN, 1991: 249), tal como sucede en nuestro caso (Lám. 9). Otros indicadores de actividad física los encontramos en las entesopatías (inflamaciones de las inserciones musculares). En las extremidades superiores se documentan bilateralmente, aunque con una mayor severidad en el lado derecho, en radios (Lám. 10), cúbitos y clavículas (bíceps, tríceps braquial y ligamento costoclavicular), mientras que en las inferiores solo aparecen en el fémur (obturador externo, glúteo mayor, vasto externo y aductor) y en el calcáneo (tendón de Aquiles y aductor del dedo gordo). En la misma dirección cabe citar la presencia bilateral de carillas articulares accesorias (*squatting facet*) en tibias y astrágalos. En suma, la conjunción de todos estos indicadores apunta a que este hombre realizaba de forma habitual alguna actividad que comportaba la flexión y extensión reiterada de los antebrazos y la adopción prolongada de la postura en cuclillas. En este sentido, la osteofitosis de los cuerpos vertebrales registrada en el tramo cervical (C3-C6) y dorsal (T7-T11), que denota un proceso degenerativo, podría entenderse a la luz de las cargas laborales acumuladas durante el transcurso de la vida.

El capítulo de las lesiones traumáticas comprende tres fracturas cuyo grado de cicatrización, en todos los casos, indica un prolongado periodo de recuperación previo a la defunción.

La primera se localiza en el cráneo, concretamente en la sutura sagital próxima a obelion y con el centro a 26 milímetros de lambda. Se define ectocranealmente como una depresión de forma oval y topografía convexa, de 9 por 11 milímetros de diámetro (Lám. 11) y circunscrita por un halo esclerótico pseudocircular de 38 milímetros de diámetro. En el endocráneo, la superficie afectada presenta una textura densa y recorrida por impresiones vasculares radiales desde el hipotético centro de la perforación original. Prueba de que en su día la zona afectada presentaba una perforación es la pérdida de masa ósea y el adelgazamiento de la tabla craneal, que en el centro de la lesión apenas alcanza los 3 milímetros, mientras que en las zonas adyacentes, concretamente en lambda, mide 8 milímetros. Estas evidencias apuntan a un traumatismo directo de tipo penetrante⁵ cuya morfología original ha quedado desdibujada por el proceso de cicatrización.

Más controvertida es la interpretación de la fractura en el tercio distal del cúbito derecho (Lám. 12), que no presenta problemas de alineación ni tampoco acortamiento del hueso. En primer lugar, el callo cicatricial impide determinar si la fractura es transversal u oblicua, rasgo que permite discriminar entre un episodio intencional (*Parry fracture* o fractura de parada) y otro accidental (JURMAIN *et al.*, 2009). En segundo lugar, es posible que esta lesión estuviera relacionada con otro

⁵ Según la tipología propuesta por Lovell (1997).

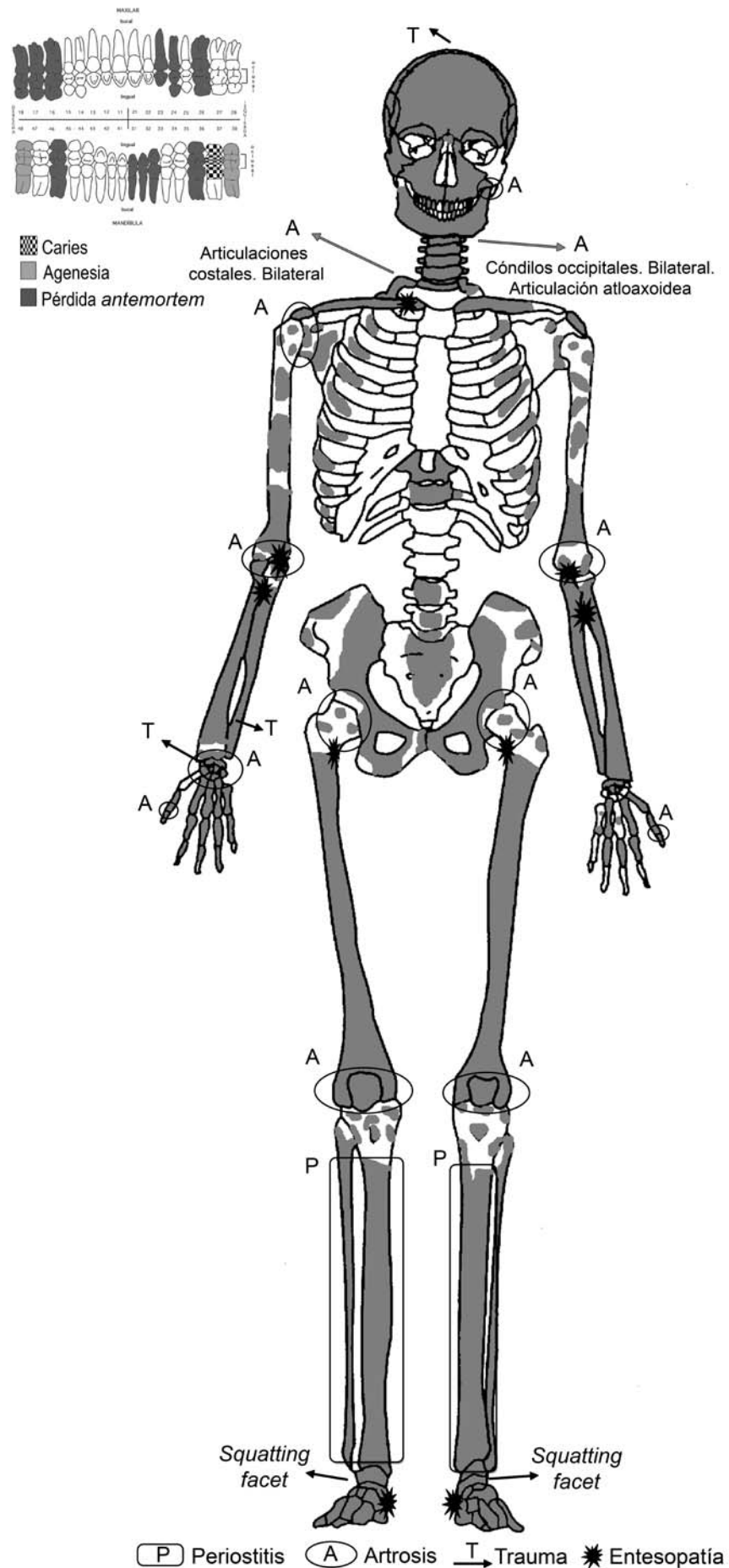


Lámina 7. Sepultura 5.
Distribución esquelética de las lesiones patológicas.



Lámina 8. Sepultura 5.
Artropatía de la articulación
atlanto-axoidea.



Lámina 9. Sepultura 5.
Artropatía en la rótula izquierda.



Lámina 10. Sepultura 5.
Entesopatía en la inserción del
bíceps del radio derecho.

traumatismo documentado en el escafoides de la muñeca derecha, responsable del aspecto anormalmente aplanado que presenta en el tubérculo y de la eburnación del perímetro articular. En este caso, la fractura sería por aplastamiento y podría ser resultado de una caída que también provocara la fractura del cúbito. La desorganización de la articulación, consecuencia del trauma, promovió una artrosis severa en radio y semilunar y deformación del hueso grande, cuya cara dorsal presenta un surco delimitado por la osificación de los ligamentos allí donde la topografía habitual es lisa y plana. El intenso dolor provocado por estas lesiones y deformaciones articulares tuvo que limitar considerablemente la utilización de la mano derecha en un amplio repertorio de actividades.

Los problemas funcionales no se restringen a la muñeca, sino que implican también a la dentición y se relacionan con una precaria salud buco-dental. La eficacia del aparato masticatorio estaba seriamente mermada por la pérdida prematura (*antemortem*) de algo más de un tercio de los dientes. La progresiva pérdida de piezas posteriores se vio agravada en los últimos tiempos por la ausencia congénita de las muelas del juicio inferiores (agenesia del tercer molar), así como por la caries registrada en el lado izquierdo, que era el único que conservaba piezas superiores e inferiores para poder masticar adecuadamente. El desplazamiento de la presión masticatoria hacia la región anterior y la causalidad cariogénica que cabe imaginar también para la pérdida *antemortem* de las piezas del lado izquierdo, se correlacionan con la exposición de dentina secundaria. Todas estas circunstancias, unidas




Lámina 11. Sepultura 5. Traumatismo craneal en la sutura sagital, a la altura de obelion.

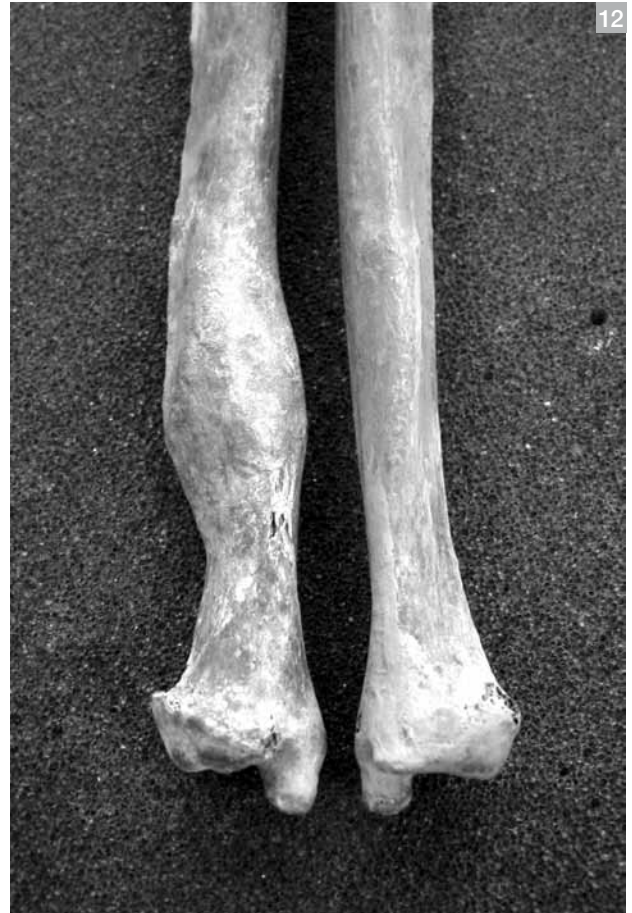

Lámina 12. Sepultura 5. Traumatismo en el cúbito derecho (izquierda) comparado con el mismo tramo en el cúbito distal izquierdo (derecha).

a un plano horizontal de desgaste, sugieren una dieta con un alto contenido en hidratos de carbono y de tipo blando, es decir, con pocos alimentos de textura gruesa y escasamente procesados.

Las áreas de periostitis en tibias y peronés, tanto activas como cicatrizadas, señalan problemas sistémicos crónicos, aunque de bajo relieve, probablemente relacionados tanto con los episodios traumáticos que tuvo que superar como con eventuales episodios infecciosos de carácter no específico (véase *Infra*). Con toda probabilidad, estos problemas sistémicos fueron habituales a lo largo de la vida de este hombre y se remontan al periodo infantil, como así lo indican los defectos en la formación del esmalte (hipoplasias; véase *infra*), acaecidos en torno a los 2 y 5,5 años de vida.⁶

II.5. Sepultura 6

Enterramiento en cista conservado en toda su integridad y de factura similar a la sepultura 5, aunque carente del túmulo de piedras sobre la laja de cubierta. Al igual que en las dos cistas anteriores, bajo la losa de cierre y junto a la parte exterior de uno de los extremos cortos se depositó una tulipa. En este caso, se trata de la laja situada junto a los pies (en la sepultura 5 era la cabecera) y, de nuevo, la vasija apareció en posición vertical gracias a los calzos de piedra que la inmovilizaban y entre los cuales apareció un fragmento de afilador (“brazal de

⁶ Para la estimación de edad de formación de las hipoplasias hemos seguido la propuesta de Goodman y Rose (1990).

arquero”). En el exterior de la tumba, junto a una laja lateral (lado N) y a la cota basal de la sepultura, se detectaron varios huesos humanos, al parecer de un individuo adulto, que no pudieron recuperarse y que dan cuenta de las remociones funerarias que tuvieron lugar en época argárica.

Pese al reducido espacio interior (81 por 60-40 centímetros⁷), esta sepultura acogió un total de tres inhumaciones. Sus dimensiones son muy semejantes a las de la cista 5 y, en cambio, esta última solo fue ocupada por un cuerpo que hubo de ser prácticamente encajado entre sus paredes. Las diferencias de conservación de los tres individuos y los detalles recuperados durante la excavación del depósito aseguran, por un lado, que se trata de inhumaciones suficientemente espaciadas en el tiempo y, por otro, que no tenemos certeza de que en los tres casos se trate de inhumaciones primarias, es decir, que los restos de los tres cuerpos ingresaran en la tumba en estado cadavérico.

El individuo 1, un hombre fallecido entre los 22 y 25 años, es el mejor representado y el único cuyos huesos mostraban cierta coherencia anatómica, por lo que no existen dudas acerca del carácter primario de esta inhumación. Su cadáver fue depositado en la base de la cista en una posición muy semejante a la del hombre de la sepultura 5: de costado sobre el lado izquierdo y con las extremidades inferiores hiperflexionadas. Los restos de la parte superior del tronco, extremidades y cabeza aparecieron revueltos y, en cierta medida, arrinconados hacia la laja de la cabecera. Todos los elementos de ajuar recuperados parecen asociarse con este individuo. Consisten en un puñal de dos remaches, localizado en la base de la cista y en el espacio donde habrían estado los antebrazos, y un espiraliforme de plata recuperado en dos piezas, una alojada junto a la cadera y otra entre el tórax y la laja sur. En nuestro análisis hemos identificado varios huesos de fauna que parecen corresponder a un gran mamífero y a otro animal más pequeño y que, seguramente, aparecieron revueltos junto con los otros identificados durante el proceso de excavación. Su interpretación en clave de ofrendas cárnicas parece segura, al menos en el caso del primero, pero la abundancia de piedras no solo en el relleno de la tumba, sino también en la base, alerta sobre procesos de filtración masiva que pudieron incluir materiales ajenos al contexto funerario.

Los restos de los individuos 2 y 3 fueron identificados durante el inventario osteológico, por lo que lo ignoramos todo acerca de su posición original. El individuo 2 también es un adulto joven, de sexo indeterminable y fallecido probablemente entre los 25 y los 26 años. La identidad de sus restos respecto a la del individuo 1 no ofrece ninguna duda, ya que en todos los casos se trata de elementos duplicados. Lo mismo cabe decir del individuo 3, representado por solo cuatro fragmentos (clavícula derecha, metáfisis distal de un fémur derecho, dos fragmentos de costillas y un fragmento de arco de una vértebra dorsal), todos ellos de morfología inmadura y coherentes con una estimación de edad entre los 11 y 13 años.

La precaria conservación de los individuos 2 y 3 sugiere la posibilidad de que los huesos hallados en el exterior de la tumba formaran parte

⁷ Según el registro gráfico la altura sería semejante a la de los casos anteriores. La comparación con la cista de la sepultura 4, que también tenía una tulipa junto a uno de los lados cortos de la tumba, no es posible dado que no pudo excavarse su interior.

de sus esqueletos. De ser así, podríamos considerarlos inhumaciones anteriores efectivamente removidas para dar cabida al individuo 1, que sería el último en ocupar la tumba. Sin embargo, también hay que tener en cuenta que este no apareció completamente articulado, como así se esperaría en un proceso de inhumaciones continuas que acabaría con el cierre definitivo de la tumba. Es posible plantear, por tanto, que la cista se estrenara con la inhumación del individuo 1 y que, en un momento avanzado de su descomposición, se volviera a abrir con la intención de depositar algunos restos de los individuos 2 y 3, cuyos cadáveres habrían sido inhumados en otro lugar. No obstante, sin detalles específicos sobre la posición concreta de todos los huesos desarticulados, esta explicación alternativa no deja de ser una especulación. Por tanto, la verdadera naturaleza de la secuencia de inhumaciones en la sepultura 6 es una cuestión que no podemos resolver con certeza.

A juzgar por la gracilidad y la métrica de los huesos largos conservados, el hombre que denominamos individuo 1 tenía una complexión mucho más grácil y era algo más bajo que el enterrado en la sepultura 5 (tabla 6). También era mucho más joven, y por ello sería difícil encontrar el mismo tipo de expresión de posibles cargas laborales que, por el efecto acumulativo de la edad, presenta el hombre de la sepultura 5. Sin embargo, hemos detectado algunas anomalías óseas en la columna vertebral que merecen un comentario (otras lesiones patológicas de interés como hiperostosis porótica/*cribra orbitalia*, periostitis tibial o la propia salud dental no han podido ser analizadas dado el estado fragmentario e incompleto de los restos óseos).

Su esqueleto apendicular se halla exento de las típicas lesiones de desgaste que jalonan las articulaciones con el ingreso en la madurez. Por ello sorprende la localización de una remodelación artrósica en la articulación del cráneo con la primera cervical (osteofitos perimetales y ensanchamiento de la articulación). Si bien su interpretación resulta ardua, dado que tanto el resto del tramo cervical como las inserciones musculares craneanas no exhiben irregularidad alguna, podría sugerir un cierto estrés mecánico relacionado con algún tipo de actividad que requería flexión y extensión de la cabeza.

Las otras anomalías que hemos de comentar se localizan en el tramo comprendido entre T5 y T12. Se trata de una deformación de los cuerpos vertebrales en forma de hundimiento anterolateral y acompañada de una desviación del anillo hacia la izquierda. Su posición, coincidente con la situación de la aorta descendente, puede interpretarse como una impresión vascular de esta gran arteria, quizás determinada por un sobreesfuerzo físico continuado del tren superior.

Para acabar, solo resta citar que entre los escasos huesos adscritos al individuo 2 se han detectado una serie de artropatías (osteofitos en tibia proximal, cavidad glenoidea y una falange de la mano), que quizás correspondan a un individuo más maduro (un cuarto individuo), aunque resulta imposible determinarlo. También se ha observado periostitis esclerótica en la tibia distal, de difícil consideración dado lo exiguo del registro.

Tabla 6. Biometría de los huesos largos de los esqueletos adultos del convento de Madres Mercedarias

		Húmero	Radio	Cúbito	MC1	Fémur	Tibia	Peroné	MT1	
MMC-5 Hombre	Métrica	Long.máx (mm)		255	279					
		Lat.		lz	lz					
	Estatura (cm)	Pearson (1899)		166,47	-					
		Trotter y Glesser (1952, 1958)		175,40	177,28					
		Mendoça (2000)		-	-					
MMC-6 Hombre	Métrica	Long.máx (mm)	295			45	428	360	347	59
		Lat.	D			lz	lz	lz	D	D
	Estatura (cm)	Pearson (1899)	156,01				163,27	169,34		
		Trotter y Glesser (1952, 1958)	161,31				161,77	159,45		
		Mendoça (2000)	154,68				160,61	-		
MMC-7/1 Mujer	Métrica	Long.máx (mm)	310	232		46				64
		Lat.	D	D		lz				lz
	Estatura (cm)	Pearson (1899)	156,85	158,78						
		Trotter y Glesser (1952, 1958)	162,13	164,90						
		Mendoça (2000)	160,75	-						

II.6. Sepultura 7

Enterramiento en urna doble formado por dos tinajas de la forma 4. Las urnas, que originalmente debieron estar encajadas por la boca a tenor de la diferencia de diámetros que presentan, aparecieron bajo un muro ibérico construido inmediatamente por encima, separadas y desplazadas respecto al eje original. Sobre la urna de mayores dimensiones descansaba parte de una tercera, también ovoide, compartiendo espacio con una disposición tumular de piedras que sellaba la fosa.

En el interior se documentaron los restos de dos individuos, una mujer de 25 a 30 años (individuo 1) y un infantil de 4 a 5 (individuo 2). El examen conjunto de sus restos y del contexto arqueológico son del todo pertinentes, pues ambos esqueletos exhibían cierto grado de desarticulación y, por tanto, plantean interrogantes acerca del carácter simultáneo o sucesivo de las inhumaciones.

La mujer, que llevaba un arete de plata de tres vueltas, fue colocada de costado sobre el lado izquierdo en la urna mayor. El cráneo estaba cerca de la base (SW), la espalda contra la pared lateral oriental y los glúteos en la boca. Cráneo, tronco y cadera aparecieron efectivamente en posición anatómica, pero no así las extremidades, algunos de cuyos huesos mostraban desplazamientos hacia la pared oriental y el fondo de la urna. Gracias a la información gráfica y al trabajo posterior de laboratorio podemos concluir que solo el brazo izquierdo y los muslos permanecieron más o menos en el lugar original, pues especialmente las piernas acabaron desplazadas. Así pues, la disposición general de los huesos sugiere que tanto los brazos como las piernas estuvieron originalmente

flexionados (no hiperflexionados), de forma que el cuerpo de la mujer ocuparía prácticamente toda la urna. Los muslos quedarían alineados con la boca de la tinaja, mientras que piernas y pies descansarían fuera.

El proceso de desarticulación parece haber acontecido cuando se introdujo la criatura, pues es precisamente en la zona ocupada originalmente por sus extremidades y descansando parcialmente sobre sus restos donde encontramos tanto el cráneo como la mitad superior del tronco del segundo individuo. Entre las dos cabezas descansaba una forma 8, por lo que es difícil saber si el vaso ya estaba en la tumba cuando se inhumó al infantil o, por el contrario, ingresó en ese momento. Tampoco es fácil precisar la posición original de este segundo individuo, dado que su esqueleto también exhibía desplazamientos de cierta envergadura. Durante el proceso de excavación se advirtió que la columna estaba articulada y descansaba sobre el lado izquierdo, es decir, igual que la mujer. Tras el examen de la documentación gráfica y el análisis osteológico cabe añadir que el cráneo descansaba sobre el lado derecho y parte del costillar estaba en posición supina, por lo que resulta imposible discernir con claridad la posición original. La mitad superior del cuerpo se hallaba en la urna compartida con la mujer y descansando sobre sus fémures, mientras que la mitad inferior apareció en la urna de menores dimensiones.

La secuencia de inhumaciones que acabamos de describir ya fue planteada en la publicación de la excavación y encuentra apoyo en otros datos contextuales. Nada parece insinuar que la urna que albergaba el cuerpo de la mujer estuviera incompleta, por lo que el fragmento de la tercera vasija que la cubría parcialmente no sería un “parche” empleado para sellar el espacio funerario. Para explicar su función se ha sugerido que habría actuado como urna tapadera de la primera inhumación, pero que se fracturó cuando la tumba fue reabierto para introducir el segundo cuerpo. Al quedar inutilizada, acabó amortizada como parte del relleno de la fosa junto al resto de las piedras que cubrían el conjunto y que incluían dos molinos afrontados, interpretados como elementos del ajuar exterior.

Vamos a sugerir aquí una interpretación matizadamente distinta que tiene en cuenta tanto la información osteológica como la derivada del contexto arqueológico proporcionado por la sepultura 2 y otros enterramientos lorquinos: el n.º 9 de Zapatería 11 (MARTÍNEZ, 1995: 74) y el n.º 5 de la iglesia de Madres Mercedarias (MARTÍNEZ y PONCE, 2002a: 118). Se trata en los tres casos de tumbas individuales en urna que fueron selladas con la ayuda de fragmentos de vasijas. Cabe imaginar que la mujer de la sepultura 7 fue enterrada también en una sola urna y que su boca fue tapada con la ayuda de la vasija que apareció incompleta. Cuando se procedió a la inhumación de la criatura, esta fue retirada sin mayores consecuencias y sustituida por una urna completa. Fue en el proceso de encaje de las bocas de ambas urnas cuando el cuerpo de la criatura, colocado parcialmente sobre los restos de la mujer, originó el primer desplazamiento de los huesos de esta. Mucho tiempo después, quizás a raíz de la construcción del muro ibérico, las urnas acabaron desencajándose. Por aquel entonces el segundo cuerpo ya estaba totalmente esqueletizado y contaba con suficiente

espacio (escasa filtración de sedimento) para que sus restos pudieran moverse. Este proceso de desmembramiento fue, por tanto, ajeno al desarrollo de las prácticas funerarias, pues se relaciona con agentes tafonómicos postdeposicionales que contribuirían, a su vez, a nuevos desplazamientos de los restos de la mujer.

En lo que respecta al análisis osteológico, la juventud de la mujer la determina el extremo esternal de la clavícula y la sincondrosis yugular en proceso de fusión, a lo que le acompaña un leve desgaste de las piezas dentales aunque cabe señalar la pérdida *antemortem* del primer molar inferior izquierdo (FDI 46). El sexo está definido por el pubis y algunos rasgos del cráneo. Pero el pubis, debido a las anomalías que presentaba en la sínfisis (ver *infra*) no pudo ser utilizado para establecer la edad.

Esta mujer no presenta evidencias osteológicas destacables en brazos y piernas que la vinculen con la realización de tareas que hubieran requerido cargas pesadas ni esfuerzos reiterados. No hay huellas de inflamación en las inserciones musculares de las extremidades ni artrosis, a excepción de una lesión leve con porosidad subcondral en la región anterior de la cabeza del húmero izquierdo.

Hay otras evidencias, sin embargo, que apuntarían a un uso esforzado de su cuerpo, pero en otra dirección, la de gestar y parir. En la cara ventral del pubis izquierdo (el derecho no se ha conservado) presenta estigmas de inflamación en los ligamentos anteriores con pérdida de masa ósea adyacente al borde ventral (osteólisis) y recrecimiento óseo esclerótico (Lám. 13). La sínfisis púbica, por su parte, presenta una superficie anómala con erosiones subcondrales que han obligado a desestimarla como indicador de edad. Destaca, a su vez, un tubérculo púbico extendido, prominente y de forma cónica, de 5,5 milímetros de altura por 6 milímetros de ancho máximo. Este es el lugar de inserción de una fascia del *rectus abdominus*, que es uno de los músculos de sostén encargado de contener y comprimir las vísceras abdominales. En la última etapa de gestación esta musculatura está sometida a un sobreesfuerzo debido a que debe soportar el peso del feto. La extensión del tubérculo púbico se explica en función de la remodelación que requiere la inserción en respuesta a las fuerzas longitudinales necesarias para aguantar el peso del feto (HIRSCHBERG *et al.*, 1998).

Cox y Scott realizaron un análisis estadístico completo utilizando los principales signos que se identifican en el esqueleto y se asocian con el parto: el surco preauricular en el coxal, los hoyos en la cara dorsal del pubis y la extensión del tubérculo púbico que, como hemos descrito más arriba, más que un signo de parto es una evidencia de gestación. En la colección analizada, que contaba con información sobre el historial de parto y gestación de esas mujeres, la frecuencia de este último marcador se documentaba en el 87,5% de los casos (COX y SCOTT, 1992: tabla 3). Con anterioridad, otras investigaciones habían realizado un estudio exhaustivo considerando las mismas huellas y llegaron a la conclusión de que, aunque no existía una asociación suficientemente significativa, la prominencia del tubérculo generalmente se vinculaba con más de tres nacimientos (PUTSCHAR, 1976; BERGFELDER y HERMANN, 1980: 612). Así pues, en nuestros días se concluye que la

extensión del tubérculo púbico es el único signo osteológico inequívoco para identificar mujeres que tuvieron partos múltiples (COX *et al.*, 2008: 342).

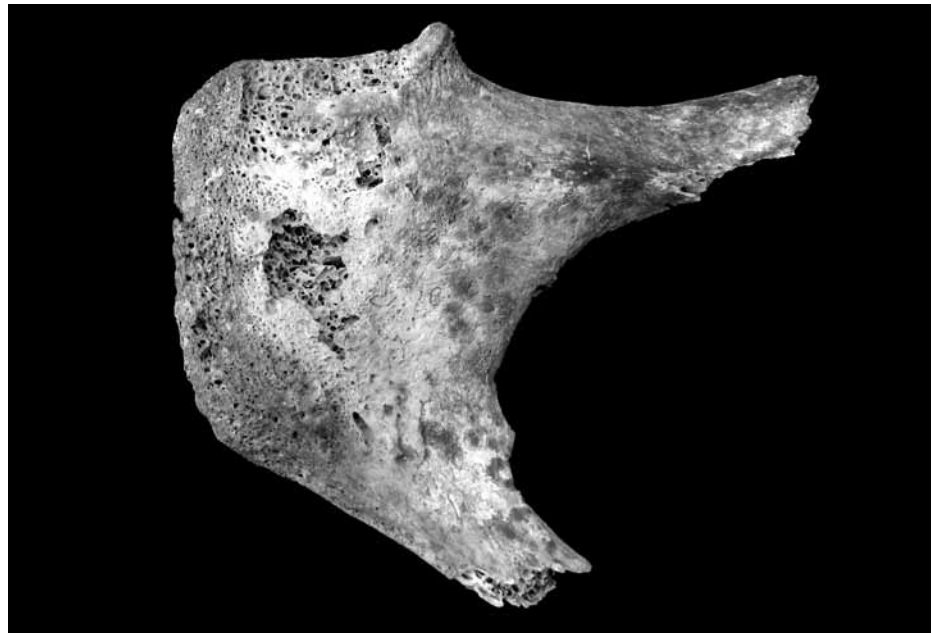


Lámina 13. Sepultura 7, individuo 1. Proceso inflamatorio en cara ventral del pubis izquierdo y presencia de tubérculo púbico.

En consecuencia, consideramos que la combinación de la presencia de alteraciones entesopáticas en la cara ventral del pubis, la anomalía en la sínfisis y, sobre todo, la extensión del tubérculo púbico, son evidencias suficientes que indican carga y esfuerzos reiterados en la región abdominal y pélvica que señalarían que esta mujer vivió más de un parto antes de fallecer.

Esta mujer presenta también una erosión craneal a la altura de la eminencia frontal izquierda de forma ovalada, 10 milímetros de diámetro máximo, contorno irregular y lecho esclerótico. Circundante a la lesión se detecta, además, un proceso osteogénico activo en combinación con cierto grado de esclerosis. Tanto la localización de la lesión como el halo hiperostósico que la rodea, de márgenes indefinidos, sugieren un evento traumático, posiblemente de tipo accidental. Esta es la etiología que suele vincularse con las erosiones craneales, aunque no se puede descartar que tengan su origen en quistes dermoides o meningiomas (CAMPILLO, 1977; BOTELLA *et al.*, 1995; HERRASTI *et al.*, 2005).

Por otro lado, se detecta un engrosamiento de la tabla externa en la región anterior de los parietales, próxima a la confluencia de la sutura sagital y la coronal⁸. En esta área la tabla externa presenta un aspecto totalmente homogéneo, sin porosidades que indiquen un proceso hiperostósico. Dado que esta ausencia puede deberse a un estadio avanzado de esclerosis, cabe intuir un proceso inflamatorio más extenso que el detectado en el frontal, por lo que el evento traumático, pese a su superficialidad, tendría una localización más extensa que la anteriormente descrita.

⁸ Alcanza 2,46 milímetros de grosor a 3 centímetros de la sutura sagital y a 2 centímetros de la coronaria, y 2,3 milímetros, a 2 centímetros de la sutura coronal y 4,6 centímetros de la sagital.

La joven inhumada en la sepultura 7 presenta otras anomalías anatómicas poco usuales en contextos argáricos, aunque no únicas. En

primer lugar, el atlas exhibe un hiato de 33,8 milímetros en el arco posterior, que no llegó a fusionar y cuyos extremos finalizan en forma de lengüetas bífidas (Lám. 14). Se trata de una malformación congénita que recibe el nombre de espina bífida y que en los tratados clásicos de anatomía se ha clasificado como variación benigna (ALLEN, 1879; TESTUT, 1923).

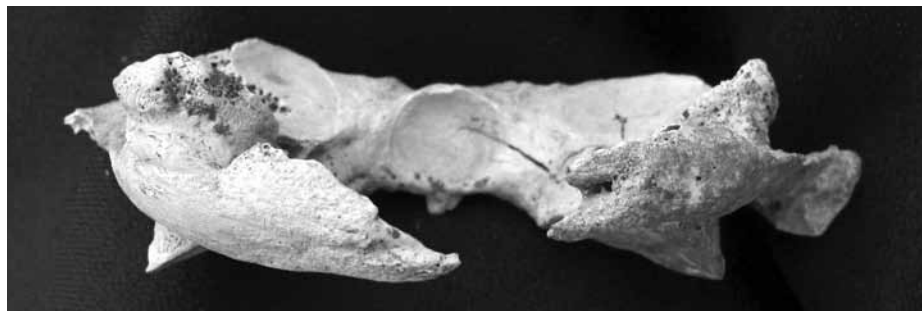

Lámina 14. Sepultura 7, individuo 1. Vista posterior del atlas. Anomalía congénita.

Su localización en las cervicales suele ser poco frecuente tanto en la literatura médica⁹, como paleopatológica, aunque de época argárica conocemos un caso más, identificado en el hombre de la sepultura n.º 5 de la Illeta dels Banyets del Campello, en Alicante (DE MIGUEL, 2004). Al igual en la mayoría de los ejemplos conocidos, se trataría de la condición moderada, que se denomina oculta y puede ser asintomática, dado que la espina bífida abierta, o verdadera, provoca mielopatías y severas lesiones neurológicas, de forma que quienes la padecen no suelen superar la infancia (MANN y HUNT, 1990: 94; AUFDERHEIDE y RODRÍGUEZ-MARTÍN, 1997: 61; CAMPO, 2003: 168).

Otra de las anomalías anatómicas que manifiesta este esqueleto se denomina genéricamente *cribra femoralis* y reviste un especial interés, dado que también se documenta en el individuo infantil que compartía la misma tumba (Lám. 15 y 16). En el caso de la mujer solo se define en el fémur derecho, y consiste en una depresión de forma semiovalada y circunscrita a la región anterior del cuello. La ausencia de tejido cortical deja al descubierto una formación de trabéculas hiperostóticas y el perímetro superior presenta un borde redondeado que denota remodelación ósea. Este rasgo fue considerado y descrito en primer lugar por H. Allen (1882) como una ligera depresión próxima a la carilla articular y de aspecto cribiforme. La denominó fosa cervical, pero con el tiempo pasó a conocerse como fosa Allen.

En sus orígenes este rasgo se interpretó como variante anatómica (ALLEN, 1879; TESTUT 1923; FINNEGAN y FAUST, 1974; FINNEGAN, 1978). En la actualidad se han añadido otras posibles etiologías, como una lesión por sobreesfuerzo (MEYER, 1924; KOSTICK, 1963 y SAUNDERS, 1978; en MANN y HUNT 1990:166) o como una expresión normal de crecimiento (PÉREZ *et al.*, 1999). Esto último lo explican por el alto índice que se registra en infantiles aunque sigue siendo desconocida la causa de su pervivencia en algunos adultos. Otra de las líneas ha sido interpretar esta lesión como una reacción en respuesta a deficiencias nutricionales (POLO y VILLALAÍN, 2003), debido a la correlación estadísticamente significativa entre la presencia de *cribra femoralis* y *cribra orbitalia* en muestras arqueológicas (MIQUEL *et al.*, 1999; BAXARIAS, 2002).

⁹ En un estudio sobre 1.613 autopsias, Geipel solo halló este tipo de malformación en el 4% de los casos, de los cuales el 97% eran defectos centrales (GEIPEL, 2003, en VARELA-EGOECHHEAGA *et al.*, 2006: 194).

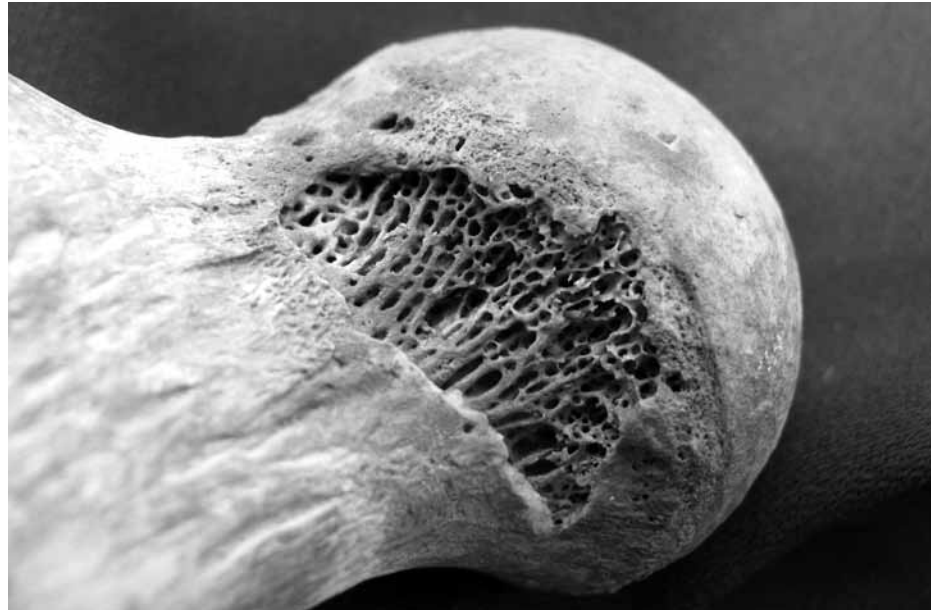

Lámina 15. Sepultura 7, individuo 1. Detalle del fémur derecho: *cribra femoralis*.

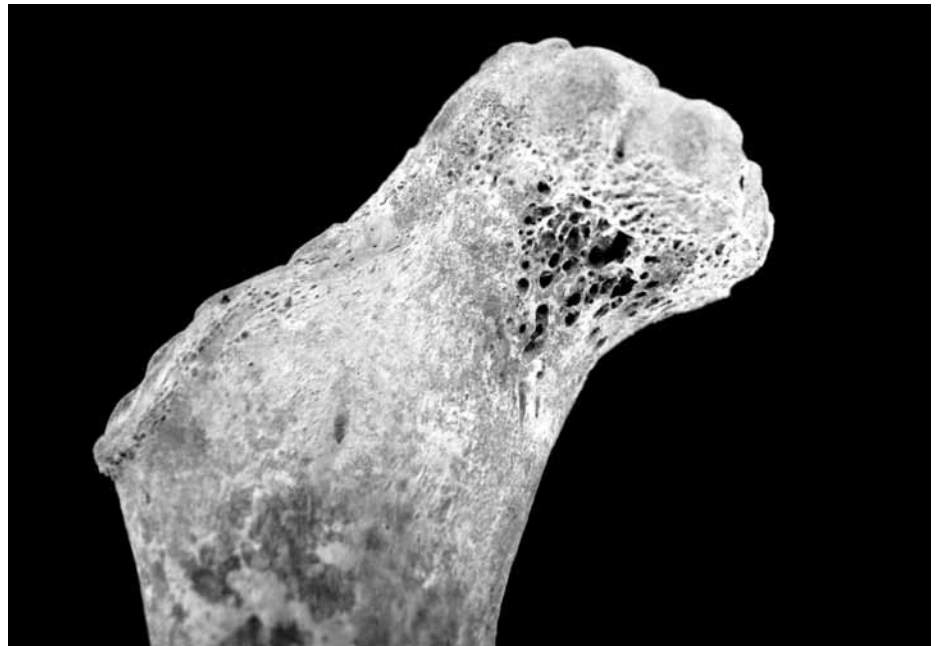

Lámina 16. Sepultura 7, individuo 2. Detalle del fémur derecho: *cribra femoralis*.

Esta asociación de estigmas la encontramos en el caso de la mujer adulta, pues en la escasa porción conservada de la órbita izquierda se aprecia *cribra orbitalia* cicatrizada. Esta correlación, sin embargo, no se observa en el caso del infantil, que no presenta evidencias de *cribra orbitalia* en la órbita derecha (no se conserva la órbita izquierda). En términos de estigmas que denotan déficit carencial este infantil registra hipoplasia de esmalte en el primer y segundo incisivo central (FDI 11 y 21), carencia que debió sufrir a la edad aproximada de los dos años. A su vez, presenta evidencias de hiperostosis porótica en la zona media de la sutura sagital del parietal derecho invadiendo apenas el izquierdo. Hay destrucción de la tabla externa a expensas del ensanchamiento del diploe que se expande registrándose porosidad de tipo activo, algunos de ellos coalescentes. El ensanchamiento del diploe responde a la misma reacción hiperplásica e hipertrófica de la médula ósea que se describe para la *cribra orbitalia* y la *cribra femoralis* debido a la elevada demanda de glóbulos rojos.

Como hemos visto, el infantil presenta más de una huella que estaría señalando deficiencias en la nutrición y, en este sentido, la *cribra femoralis* podríamos considerarla como un signo más que dirija la atención hacia esta etiología. Sin embargo, el hecho de que este mismo signo sea compartido por la mujer con la que ocupaba la misma tumba, exige que no descartemos la posibilidad de un origen genético para este rasgo.

III. REFLEXIONES ACERCA DE LAS PRÁCTICAS FUNERARIAS, EL ESTADO DE SALUD Y LA ORGANIZACIÓN SOCIAL DE ÉPOCA ARGÁRICA

En este apartado vamos a discutir algunos aspectos de la información que aportan los enterramientos analizados. Ya hemos advertido que se trata de una muestra pequeña y que el estudio integral de la colección lorquina se encuentra en proceso de estudio. Sin embargo, creemos pertinente apuntar hacia dónde puede conducir esta tarea cuando el análisis antropológico se integra en su contexto histórico y considera los huesos humanos como un elemento arqueológico más.

La sociedad argárica se originó hacia el 2200 antes de nuestra era en las tierras de Murcia y Almería y tuvo una fenomenal expansión hacia el norte, sur y este, llegando a abarcar más de 30 mil km². En torno a mediados del siglo XVIII desarrolló una potente estructura política-económica que, en el área nuclear, ha sido caracterizada como una verdadera sociedad estatal en tanto que los mecanismos de explotación estarían bien consolidados y las relaciones de parentesco subsumidas en una organización socio-política vertical donde primaban las diferencias de clase. Donde el Argar muestra su peculiaridad material respecto a las tradiciones calcolíticas anteriores es, sobre todo, en el ámbito funerario, que instaura una nueva norma caracterizada por el enterramiento intramuros (el poblado es la necrópolis), en la que lo individual prima sobre lo colectivo y que expresa políticamente, mediante el consumo diferencial de bienes amortizados como ajuar funerario, las marcadas asimetrías sociales del orden establecido (para una síntesis véase LULL, 1997/1998 y LULL *et al.*, 2009).

III.1. Rituales funerarios: la cuestión de las tumbas dobles

Un somero repaso a las principales características de los enterramientos permite considerar varios aspectos, como el tipo de tumba y la posición del cadáver. De los cuatro tipos de tumbas que componen el universo argárico (covacha, cista, fosa y urna), en Lorca ciudad predominan de forma abrumadora las urnas, pues alcanzan el 70% del total (tabla 1) y no hay ejemplos de covachas.¹⁰

¹⁰ Recientemente se ha documentado una covacha en la calle Rincón de Moncada que contenía una inhumación doble de hombre y mujer con un collar de 170 cuentas de hueso y un cuenco (GARCÍA y RAMOS, 2005). Su datación quizás haga variar el panorama actual.

En el convento de Madres Mercedarias las tumbas aparecen concentradas, presentan distintas orientaciones y en el cuadrante oriental conforman una especie de cuadrado (Lám. 17). Pese a que la disposición respecto a los puntos cardinales parece totalmente aleatoria, la configuración general podría responder a factores de orden estructural

(características específicas de la vivienda bajo la cual se enterraron), y/o otros relacionados con la propia naturaleza del conjunto funerario (presuntas relaciones de filiación y parentesco).

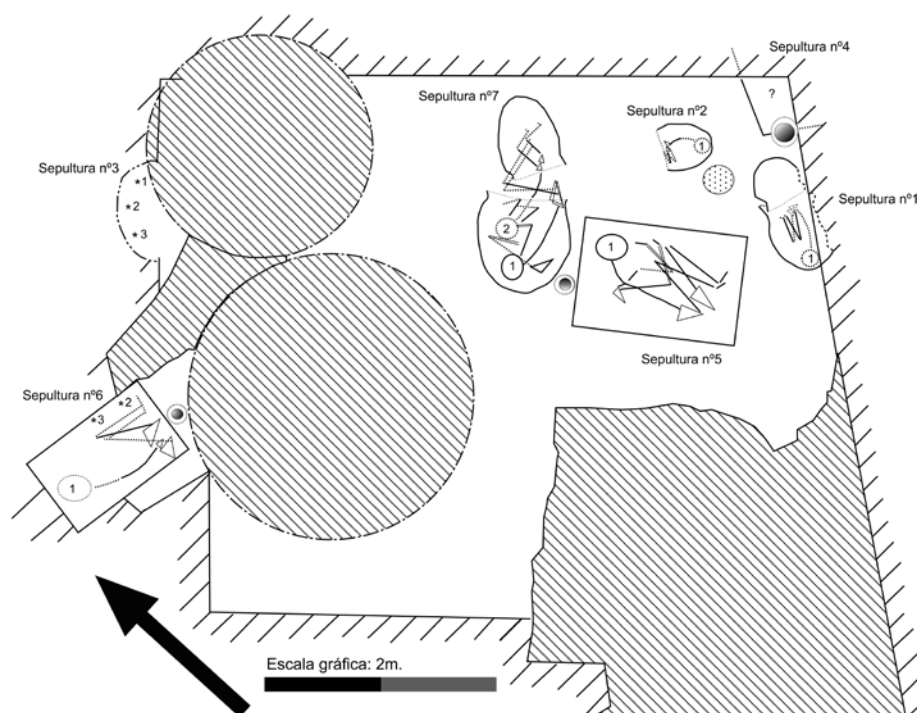


Lámina 17. Representación esquemática de la disposición de las tumbas y esqueletos del convento de Madres Mercedarias a partir de la planta original (PUJANTE y MARTÍNEZ, 2010: figura 3).

La discontinuidad del depósito arqueológico impide asociar el conjunto anterior con las dos sepulturas más occidentales (3 y 6), halladas en la sección de la excavación. Sin embargo, el patrón de colocación del cadáver parece haber sido el mismo independientemente del tipo de tumba, edad o sexo de la persona enterrada, pues en todos los casos en los que ha sido posible verificarlo los cuerpos se encontraban en posición flexionada sobre el costado izquierdo. Un somero repaso a las sepulturas de Lorca ciudad¹¹ revela que si bien la tendencia mayoritaria es que hombres, mujeres e infantiles descansaban sobre el lado izquierdo, unas pocas mujeres e infantiles lo hacían sobre el derecho. Cabe, por tanto, la posibilidad de que la colocación del cuerpo no fuera una decisión totalmente aleatoria.

Más allá de las características formales de los contenedores funerarios, nos interesa tratar aquí el tema de la ocupación de las tumbas. En el conjunto de la ciudad de Lorca, como en la mayoría de los yacimientos argáricos, suelen ser individuales (62%, tabla 2), pero también se documentan dobles y triples. Un número mayor de ocupantes es, ciertamente, excepcional. En las recientes excavaciones del cerro del Castillo se localizó una cista de mampostería en la cual se distinguieron hasta cuatro individuos diferentes (GALLARDO y GONZÁLEZ BALLESTEROS, 2006), pero el estudio antropológico que realizamos con posterioridad confirmó que solo se trataba de dos. La única sepultura que, con seguridad, contenía más de tres es la n.º 13 del vecino poblado de Los Cipreses (MARTÍNEZ y PONCE, 2005: 31). Se trata de una fosa forrada de piedras en la que se detectaron restos de al menos cuatro individuos, pero nuestro estudio ha individualizado hasta siete personas diferentes: seis adultas (el sexo solo pudo estimarse en un

¹¹ Cerro del Castillo (PÉREZ, 2007; GALLARDO y GONZÁLEZ, 2006; SÁNCHEZ, 2001), Los Tintes (MARTÍNEZ y PONCE, 2002b), San Juan (MARTÍNEZ, 1990), Zapatería (MARTÍNEZ *et al.*, 1996; MARTÍNEZ, 1995), Madres Mercedarias iglesia (MARTÍNEZ y PONCE, 2002a).

caso, que es femenino) y una infantil de 3 a 8 años. No obstante, dada la construcción de la fosa en el derrumbe de una de las casas, quizás estemos considerando un contexto muy tardío en el que las tradiciones funerarias comenzaban a experimentar cambios.

Como hemos visto, en el convento de Madres Mercedarias hay el mismo número de tumbas individuales que dobles y triples, con independencia del tamaño del contenedor funerario. En apariencia, las sepulturas 2 y 6 solo contenían un individuo, pero el detallado inventario de los restos recuperados ha confirmado la presencia de otros ocupantes. Ambos casos son ejemplos de reutilización, es decir, de inhumaciones secuenciadas en el tiempo y que implicaron retirar gran parte de los cuerpos previos, reducidos a huesos. El caso de la sepultura 7 plantea un escenario diferente pues, tal y como hemos sugerido, para inhumar al segundo individuo probablemente se “amplió” la tumba mediante el recurso de las urnas afrontadas.

Que la inhumación de dos o más cuerpos fuera simultánea solo puede garantizarse en contextos sellados que, además, carezcan de evidencias de reapertura de la tumba y con esqueletos en posición anatómica. Dado que en arqueología es difícil encontrar estas tres circunstancias a la vez, ante tumbas no individuales lo verdaderamente difícil no es demostrar la sucesión, sino la contemporaneidad de los decesos. En casos de articulación y superposición parcial, discernir entre ambas alternativas solo es posible mediante una observación minuciosa de las relaciones anatómicas que permita reconstruir los episodios de deposición-descomposición del cuerpo y disgregación final del esqueleto. Este tipo de análisis tafonómico que hemos planteado en la presentación precedente ha sido denominado recientemente arqueotanatología (DUDAY, 1990, 2006).

En Lorca no tenemos ningún ejemplo que permita hablar de enterramientos simultáneos y, en general, en el mundo argárico de Almería y Murcia resulta difícil hablar con garantías de una situación así. Los casos que se han propuesto proceden de Granada. Concretamente, de las sepulturas 6 (mujer e infantil) y 21 (mujer y hombre) del Cerro de la Encina, yacimiento que también se destaca por el predominio neto de tumbas dobles y triples sobre individuales (ARANDA y MOLINA, 2006: tabla 1; ARANDA *et al.*, 2008; SÁNCHEZ, 2008). Otro ejemplo famoso es el de la tumba 7 de Castellón Alto y, también aquí, la escasa superposición entre los esqueletos enfrentados del hombre y la mujer es el argumento básico en apoyo, sino de simultaneidad, sí de una escasa distancia temporal entre ambos (CONTRERAS *et al.*, 1997).

Recientemente, el equipo de investigación de la Universidad de Granada ha evaluado la temporalidad de las tumbas dobles mediante el análisis radiocarbónico (CÁMARA y MOLINA, 2008; ARANDA *et al.*, 2009). Presentan los resultados calibrados de 19 sepulturas procedentes de Cuesta del Negro, Cerro de la Virgen y Castellón Alto (incluye la tumba 7), de las cuales 8 se solapan. Desde un punto de vista puramente estadístico, el solapamiento indica que las dos dataciones son la misma. Por lo tanto, en ausencia de un indicador arqueológico independiente (la disposición de los esqueletos), todas las inhumaciones podrían considerarse simultáneas.

Si hacemos una lectura arqueotanológica a partir de las evidencias gráficas publicadas, en la tumba 21 del Cerro de la Encina observaremos que las piernas y los pies del hombre están bajo la espalda de la mujer, pero el extremo proximal del fémur derecho del primero descansa sobre la escápula de la segunda (ARANDA y MOLINA, 2005: Lámina IV; ARANDA y MOLINA, 2009: Lámina X). Esta disposición anatómica solo es posible en una descomposición simultánea de ambos cuerpos. En la mujer, que fue colocada sobre su costado derecho, la desintegración de los tejidos blandos determinó la apertura de la caja torácica, de forma que las costillas acabaron reposando sobre las piernas del hombre. En el hombre, la apertura de la cintura pélvica provocó el colapso del sacro y el desplazamiento lateral del coxal izquierdo, el cual arrastró consigo al fémur derecho haciendo que su región proximal descansara sobre la escápula de la mujer. En suma, la “estratigrafía” anatómica apoya plenamente la conclusión de simultaneidad entre ambas inhumaciones. Por el contrario, la ilustración de la sepultura 7 de Castellón Alto (CÁMARA y MOLINA, 2008: fig. 3), solo permite concluir un grado de desarticulación y desplazamiento bastante acusado. Cualquier consideración sobre el orden de estas inhumaciones requiere, por tanto, una evaluación tafonómica previa a partir de indicadores osteológicos.

En suma, frente a las limitaciones que presentan las dataciones radiocarbónicas, es necesario considerar otras variables bajo un prisma anatómico-forense para poder evaluar de manera más precisa la temporalidad de los enterramientos múltiples.

Como la vivienda argárica es, a su vez, necrópolis, suele asumirse que los cuerpos enterrados en el subsuelo de las casas estaban emparentados. En el convento de Madres Mercedarias tendríamos una evidencia positiva en la tumba 7, pues tanto la mujer como el infantil presentan un defecto en la cortical del cuello del fémur (*cribra femoralis*) que, como hemos visto, ha sido vinculado con la herencia genética.

Dado que la asociación hombre-mujer es la más recurrente, durante mucho tiempo el vínculo de la relación parental se creyó de carácter marital. Un argumento a favor de tal premisa sería demostrar que ambos individuos fueron contemporáneos y, por tanto, que transcurrió poco tiempo entre los enterramientos. Las primeras dataciones radiocarbónicas realizadas (CASTRO *et al.*, 1993-1994) permitieron plantear una distancia temporal amplia que abriría la puerta a otro tipo de vínculos intergeneracionales en los que la línea materna sería especialmente relevante, pues con frecuencia es la mujer la primera en ocupar la tumba (LULL, 1997-1998). La hipótesis de matrilocalidad ya había sido planteada a partir de un análisis antropológico sobre cráneos de El Argar que detectó una variabilidad biométrica cinco veces mayor entre hombres que en mujeres (BUIKSTRA y HOSHOWER, 1994). Como sea que en una misma población el sexo más variable es el que se distribuye por regiones geográficas más amplias (KONIGSBERG, 1988), los resultados planteaban un patrón de residencia post-marital basado en linajes estables de mujeres que podrían comprender diferentes formas (matrilocalidad, avunculocalidad, primogenitura). Pese a lo sugerente de esta hipótesis, es cierto que la calibración de las dataciones radiocarbónicas carece de la resolución necesaria para determinar interva-

los generacionales. Sin embargo, y esto es lo que nos interesa destacar aquí, es posible sortear este problema contando con un análisis arqueo-tanatológico previo que determine la secuencia de las deposiciones y estime el tiempo transcurrido entre ambas.

III.2. Demografía y salud

Más de la mitad de los cuerpos que hemos analizado eran infantiles (7 sobre un total de 12). Esta elevada proporción no parece un artificio de la baja representatividad de la muestra, pues se asemeja mucho a la frecuencia global sobre el conjunto de enterramientos argáricos excavados en Lorca, equivalente al 55% (tabla 3). Su interpretación en términos estrictamente demográficos (“tasa de mortalidad infantil”) debe manejarse con prudencia, pues es necesario tener en cuenta al menos tres tipos de sesgos: el introducido por la práctica arqueológica (dónde se excava y qué superficie de la necrópolis representa), las prácticas funerarias (quién se entierra, cómo y dónde) y los cambios a lo largo del tiempo (no todas las tumbas son contemporáneas). No obstante, la tasa de mortalidad bruta en Lorca está en consonancia con lo que cabría esperar en poblaciones pre-industriales ($\geq 45\%$) y no dista mucho de las cifras registradas en otros yacimientos argáricos, independientemente de su localización y extensión excavada.¹²

Aunque la mortalidad infantil fuera severa, la gran extensión de poblados como el de Lorca hace suponer un contingente poblacional considerable. Por tanto, el crecimiento demográfico había de correr a expensas de la salud de las mujeres, pues solamente con partos frecuentes y múltiples podía compensarse demográficamente tantas muertes prematuras. Hablamos, en general, de población infantil, pero es necesario considerar que dentro de este grupo tenemos constancia de neonatos y perinatales tanto en el sector del cerro como en el de las laderas del poblado original. Muy posiblemente, la salud de la mujer de la sepultura 7, en la que hay evidencias osteológicas de parto, no sería ajena a la presión reproductora sobre su cuerpo.

Producir vida con una salud maltrecha compromete a las mujeres en un sentido mucho más amplio del que se suele reconocer, pues la íntima relación del cuerpo femenino con el de la criatura que gesta, alumbró y amamanta, desdibuja los límites físicos, pero también simbólicos, entre ambos. Este planteamiento invita a reconsiderar la cuestión de la representatividad de las necrópolis argáricas en relación a la población viva (infrarrepresentación del número de enterramientos respecto a la duración y extensión de los poblados). Si no todas las personas tenían derechos de enterramiento, la elevada proporción de sepulturas infantiles y, especialmente, de criaturas recién nacidas y de muy corta edad, hubo de tener un significado social relevante.

Averiguar las causas de una elevada mortandad infantil a partir exclusivamente del esqueleto es arduo, pues los huesos no exhiben las manifestaciones clínicas de muchas patologías. Sin embargo, disponemos de una serie de indicadores interesantes, sobre todo si los consideramos en el marco general del contexto histórico que estamos tratando.

¹² Por ejemplo, 55% en Gatas, Almería (CASTRO *et al.*, 1995: 145), 49% en Fuente Álamo (KUNTER, 2000: 269), 45% en Cerro del Alcázar, Jaén (ROBLEDO y TRANCHO, 2003: tabla 1), 40% en Castellón Alto, Granada (CONTRERAS *et al.*, 1997), 30% en La Encantada, Ciudad Real (GONZÁLEZ *et al.* 1994: 136).

La *cribra orbitalia* es un tipo de hiperostosis porosa que se define por un engrosamiento y reorganización del diploe (capa intermedia de los huesos de la bóveda formada por tejido esponjoso) acompañado de un adelgazamiento de la tabla externa que da lugar a una superficie porosa. La hipertrofia resultante es producto de un incremento en la producción de glóbulos rojos que tiene lugar en el diploe (STUART-MACADAM, 1985) y, de ahí, su vinculación genérica con estados carenciales por déficit de hierro aunque no necesariamente determinados por la dieta, pues también se asocia con infecciones parasitarias y otros síndromes, tanto infecciosos como metabólicos (ORTNER y PUTSCHAR, 1985; STUART-MACADAM, 1992).

En el individuo 1 de la sepultura 3 su manifestación se correlaciona con un proceso hemorrágico o inflamatorio de las meninges de notable entidad que podría indicar escorbuto, una afección grave causada por carencia de vitamina C y que produce una vulnerabilidad grave del sistema vascular (ORTNER, 2003: 385). Pese a que el diagnóstico diferencial respecto a la meningitis tuberculosa no es posible, otros indicadores permiten intuir que los estados carenciales serían acusados en buena parte de la sociedad argárica hacia el momento de su máximo apogeo. Así, el análisis combinado de útiles líticos y semillas carbonizadas ha permitido plantear una generalización del monocultivo de cebada en régimen de secano que, sin duda, tuvo que reducir severamente la diversidad de la dieta (RUIZ *et al.*, 1992; RISCH, 1995; CASTRO *et al.*, 1999)¹³. Por otra parte, el alto contenido en hidratos de carbono de una dieta basada en la harina de cebada conllevaría un incremento de las caries y pérdida prematura de piezas dentales (pérdida *antemortem*), como así revela un análisis comparativo de las frecuencias argáricas respecto a las poblaciones neolíticas y calcolíticas andaluzas (JIMÉNEZ-BROBEIL y ORTEGA, 1991).

En sociedades sin herramientas poderosas para combatir los procesos infecciosos, como los antibióticos, la mejor defensa contra la carga patógena del entorno es una buena dieta. En los grandes poblados argáricos, las tasas de mortalidad infantil podrían explicarse a partir de esta relación sinérgica entre alimentación y salud, agravadas por la densidad y abigarramiento del trazado urbanístico, con estrechas callejuelas escasamente aireadas, viviendas pobremente ventiladas y una gestión deficiente de los residuos y el agua potable.

Las condiciones de vida en el poblado argárico proporcionan el marco sobre el que evaluar otro indicador osteológico importante: las hipoplasias del esmalte (GOODMAN y ROSE, 1996). Pese a carecer de una etiología específica, el incremento general de defectos en el esmalte de los dientes durante la sustitución de la leche materna por una alimentación sólida sugiere que la nutrición podría ser un factor causal importante (ROSE *et al.*, 1985). En cualquier caso, y dado que se ignora hasta qué punto es importante una alimentación deficiente *versus* la interacción entre carencias nutricionales y ciertas enfermedades, la incidencia de hipoplasias en una población revela periodos de vulnerabilidad sistémica de una magnitud suficiente como para interrumpir el proceso normal de crecimiento (GOODMAN y ROSE, 1990). De nuevo, no nos hablan de la causa de la defunción de un

¹³ Nótese que en los contextos funerarios también hay numerosas evidencias de los molinos empleados en la fabricación de harina, bien como elementos de ajuar o como material amortizado en el relleno de las fosas. En el convento de Madres Mercedarias Ana Pujante los documentó en las tumbas 2, 5 y 7.

modo explícito, como sucede en el infantil de la sepultura 7 del convento de Madres Mercedarias, pero exponen una situación delicada precisamente en la época en la que el organismo humano experimenta tasas de crecimiento espectaculares. Dado que el esmalte dental no se remodela una vez formado, las hipoplasias permanecen de forma indeleble en la dentición y, por tanto, en esqueletos adultos, como el de la sepultura 5, manifiestan problemas sistémicos acaecidos durante la infancia.

Finalmente, el mismo carácter no específico cabe atribuir a la periostitis. Esta es una de las formas más comunes de anomalía ósea en las poblaciones arqueológicas y se documenta documentada en dos de los hombres del convento de Madres Mercedarias (sepulturas 5 y 6/2). Ante un proceso de tipo traumático o infeccioso, la membrana que recubre el hueso (periostio) se inflama y reacciona, desencadenando la producción de nuevo tejido óseo (STEINBOCK, 1976). Un estigma activo (tejido óseo en proceso de formación), indica que la afección estaba vigente en el momento de la defunción, mientras que otro esclerótico (tejido óseo remodelado), indica su superación. La combinación de ambos en el hombre de la sepultura 5 sugiere una afección crónica, aunque de bajo impacto, dada su presencia en la tibia medial (GOODMAN *et al.*, 1988; ORTNER, 2003: 209).

III.3. Lesiones traumáticas y violencia

Las características del traumatismo craneal documentado en la sepultura 5 plantean una situación de violencia interpersonal. Uno de los pilares de las sociedades estatales es el uso de la violencia como mecanismo de coerción para el control y mantenimiento de las diferencias sociales. Por ello, la aparición en época argárica de artefactos metálicos concebidos expresamente para su utilización como armas constituye uno de los elementos del debate sobre la lectura socio-política de esta sociedad. Pero, ¿fue la sociedad argárica explícitamente violenta?

La antropología física cobra un papel especialmente importante en esta reflexión, pues es en los propios esqueletos donde podemos encontrar pruebas fidedignas de agresiones interpersonales. Los tipos más claros de evidencias los proporcionan los traumatismos por impactos directos (especialmente en cráneo), las llamadas “fracturas de parada” en el cúbito (*parry fracture*), así como ciertos casos de politraumatismo (véase, por ejemplo, JUDD, 2004, 2006; BUZON y RICHMANN, 2007).

En la población argárica, las investigaciones sobre traumatismos craneales realizadas por la Universidad de Granada son las que hasta ahora proporcionan la fuente de información que cuenta con mayores efectivos. Comprende un total de 155 casos procedentes de los yacimientos de Cerro de la Virgen, Cuesta del Negro, Castellón Alto, Cerro de la Encina, Terrera del Reloj y Fuente Amarga (BOTELLA *et al.*, 1995; JIMÉNEZ-BROBEIL *et al.*, 2009; ARANDA *et al.*, 2009).

El registro de un aumento de fracturas craneales por impacto directo en época argárica respecto al calcolítico, apoyaría la asunción de un

incremento de la violencia en el periodo que estamos considerando (JIMÉNEZ-BROBEIL *et al.*, 2009: 9). La incidencia de las lesiones consideradas, sin embargo, no es homogénea (BOTELLA *et al.*, tabla 3). Por un lado, los individuos infantiles están excluidos de este grupo y, entre los adultos, la incidencia de traumatismos craneales presenta diferencias altamente significativas: solo 2 mujeres sobre un total de 50 (4%) están afectadas mientras que, en los hombres, las lesiones afectan a 10 de los 48 casos observados (20,4%). Estas diferencias sexuales avalan la posible existencia de un segmento poblacional compuesto por hombres que se enfrentaría, probablemente, contra otros hombres. La misma inferencia parece sustentada por el registro funerario, ya que todos los artefactos que podemos considerar inequívocamente como armas (alabardas y espadas) se asocian exclusivamente con hombres (CASTRO *et al.*, 1993-1994). Lamentablemente, dado que los contextos arqueológicos de los casos referidos permanecen inéditos, ignoramos la composición de sus ajueres y, por tanto, tampoco podemos inferir a qué categoría social estarían adscritos.

Frecuencias de traumatismos craneales similares a las argáricas se documentan en la Nubia egipcia durante el Imperio Medio, época caracterizada por un elevado grado de militarización. En la necrópolis de Kerma se registra un 11'3% de lesiones que afectan a una mayor proporción de hombres (14'5%) que de mujeres (9%) (JUDD, 2004; BUZON y RICHMAN, 2007). Esta situación cambia radicalmente en el Imperio Nuevo. En la necrópolis de Tombos, que data de esta época, se detecta una significativa reducción de los traumatismos craneales, coherente con la nueva situación política marcada por relaciones de diplomacia. En Tombos, ninguna mujer presenta lesiones craneales, las cuales solo se registran en un 4'8% de los hombres (JUDD, 2004; BUZON y RICHMAN, 2007).

Si bien la frecuencia de traumatismos no ofrece dudas acerca del papel de la violencia en la sociedad argárica, el rol de las armas ha sido recientemente puesto en entredicho (SANAHUJA, 2006; ARANDA *et al.*, 2009). El hilo argumental que, a partir de criterios osteológicos, cuestiona la relevancia de las armas como elemento directo de coacción se basa en el tipo de lesión y grado de cicatrización. Por un lado, todas las lesiones registradas son fracturas deprimidas excepto en tres casos, de los cuales no se detalla el tipo (ARANDA *et al.*, 2009: 1045). Ello se presenta como evidencia contradictoria respecto a la presencia de armas como alabardas y espadas, que producirían heridas cortantes y penetrantes. Estas evidencias, sumadas a la ausencia de traumatismos *perimortem*, han sido interpretadas en clave simbólica al considerar que la resolución de los conflictos violentos estaría ritualizada o altamente regulada (ARANDA *et al.*, 2009: 1048). Según esta propuesta, los combates se producirían cara a cara y el objetivo, más que la muerte del contrincante, sería la derrota.

Similar es la propuesta presentada por Tung (2007) para los habitantes de La Real (valle Majes, Perú) durante el Imperio Wari. En este núcleo ceremonial donde se inhumaron a las clases altas se registra una elevadísima frecuencia de traumatismos craneales entre la población masculina (41%), mientras que entre la femenina se reduce significa-

tivamente (19%). Además, la localización de las fracturas se concentra principalmente en la región anterior del cráneo, indicando enfrentamientos cara a cara. A ello, cabe añadir que la mayor parte de las fracturas son *antemortem* (84'5%) y que, entre las restantes, solo en un caso fueron mortales. En La Real, las referencias etnográficas e etnohistóricas han dirigido e ilustrado la interpretación de los datos osteológicos. El cuadro de patologías documentado podría reflejar las denominadas *tinku*, batallas rituales en las que los hombres se enfrentaban a puñetazos, con mazos o piedras, y ofrecían su sangre a la tierra para una abundante cosecha (TUNG, 2007: 952). Bien distinta, sin embargo, es la situación documentada en los yacimientos de Conchopata, centro ritual, administrativo y productor, y en Beringa, un enclave agrícola y pesquero. Pese a que en ambos casos la incidencia de fracturas craneales es similar a la de La Real (26% y 33% respectivamente), se distinguen claramente por la existencia de fracturas *perimortem* (14'3% y 30'8%) y porque las mismas se localizan, en su mayoría, en la zona posterior del cráneo, más común en situaciones de ataque que de enfrentamientos frontales.

Como vemos, el ejemplo anterior muestra una situación variable en cuya interpretación tienen un peso decisivo las referencias etnográficas y la documentación escrita. Sin embargo, si retomamos el ejemplo de Kerma referido anteriormente, constatamos que ninguno de los traumatismos documentados, al igual que en época argárica, fue *perimortem*. En este caso, no hay ninguna duda de que el contexto de la época presentaba un alto grado de belicosidad, por lo que la evidencia negativa ha de plantearse en otros términos. En nuestro caso, al margen de las inevitables especulaciones sobre las lesiones mortales que no afectan al esqueleto, también habría que considerar problemas de infrarrepresentación en la población original (no todas las personas fueron enterradas en los contextos que investigamos).

El último aspecto que resta por considerar es la falta de testimonios de lesiones producidas por los filos de las armas argáricas. Aunque la documentación es ciertamente limitada, no es cierto que la ausencia sea absoluta. Podemos referirnos, por ejemplo, al corte registrado en el frontal de un infantil de unos 18 meses de edad, procedente de Caramoro I (Alicante) cuya morfología y localización no ofrece dudas acerca de una agresión de carácter intencional con un objeto afilado (CLOQUELL y AGUILAR, 1996).

En suma, el tipo de taumatismos craneales, su localización y la distribución diferencial por sexos, reflejan un contexto de violencia interpersonal protagonizada por un segmento, seguramente restringido, de la población masculina. La nula o escasa evidencia de lesiones *perimortem* producidas por instrumentos cortantes no puede considerarse un aspecto determinante acerca de la naturaleza de las agresiones, pues solo aborda una parte de la materialidad arqueológica (la esquelética). Por un lado, es necesario un estudio riguroso de las armas conservadas que determine fehacientemente su uso y proponga de qué forma fueron utilizadas. A partir de aquí también habrá que plantear si, como en otros ámbitos de la discusión (tamaño de la población y distribución demográfica), nos hallamos ante una situación de infrarrepresentación

que daría cuenta de lo limitadas que son, actualmente, las lesiones mortales producidas por objetos cortantes.

AGRADECIMIENTOS

Está investigación ha sido apoyada por la Dirección General de Cultura de la Comunidad Autónoma de la Región de Murcia y se enmarca en los proyectos de investigación “Arqueología del Grupo Argárico. Producción y política en el sudeste de la península Ibérica (2250 – 1500 antes de nuestra era)” (Ministerio de Educación y Ciencia – HUM2006-04610) y *Grup d’Arqueoecologia Social Mediterrània (Direcció General de Recerca de la Generalitat de Catalunya – 2009SGR778)*.

Este trabajo no hubiera sido posible sin la colaboración de Andrés Martínez Rodríguez, Juana Ponce García y el resto del personal del Museo Arqueológico de Lorca. Ana Pujante puso a nuestra disposición toda la información inédita de su intervención arqueológica. Finalmente, agradecemos también la asistencia del Taller de Empleo CLÍO, subvencionado por el Ayuntamiento de Lorca y el Servicio Regional de Empleo y Formación de la Comunidad Autónoma de la Región de Murcia, que colaboró en las tareas de limpieza del material antropológico objeto de estudio.

BIBLIOGRAFÍA

ALLEN, W., (1879): “The varieties of the atlas in the human subject, and the homologies of its transverse process”, *Journal of Anatomy and Physiology*, 14, pp. 18-27.

ALLEN, H., (1882): *A system of human anatomy, Section II, Bones and joints*, Henry C. Lead’s son & Co. Philadelphia.

ARANDA, G.; MOLINA, F.; FERNÁNDEZ, S.; SÁNCHEZ ROMERO, M.; AL-OUMAOUI, I.; JIMÉNEZ, S. y ROCA, M.G., (2008): “El poblado y necrópolis argáricos del Cerro de la Encina (Monachil, Granada). Las campañas de excavación de 2003-05”, *Cuadernos de Prehistoria y Arqueología de la Universidad de Granada*, 18, pp. 219-264.

ARANDA, G. y MOLINA, F., (2005): “Intervenciones arqueológicas en el yacimiento de la Edad del Bronce del Cerro de la Encina (Monachil, Granada)”, *Trabajos de prehistoria*, 62/1, pp. 165-179.

ARANDA, G. y MOLINA, F., (2006): “Wealth and power in the Bronze Age of the South-East of the Iberian Peninsula: the funerary record of Cerro de la Encina”, *Oxford Journal of Archaeology*, 25/1, pp. 47-59.

ARANDA, G.; MOLINA, F.; FERNÁNDEZ MARTÍN, S.; SÁNCHEZ ROMERO, M.; AL OUMAOU, I.; JIMENEZ BROBEIL, S. y ROCA, M., (2009): “El poblado y necrópolis argáricos del Cerro de la Encina (Monachil, Granada). Las campañas de excavación de 2003-2005”, *Cuadernos de Prehistoria de la Universidad de Granada*, 18, pp. 219-264.

AUFDERHEIDE, A.C., y RODRÍGUEZ-MARTIN, C., (1998): *The Cambridge Encyclopedia of Human Paleopathology*, Cambridge University Press. Cambridge.

BAXARIAS, J., (2002): *Enfermedad en la Hispania Romana: estudio de una necrópolis tarraconense*, Libros Pórtico. Zaragoza.

BERGFELDER, T. y HERMANN, B., (1980): “Estimating fertility on the basis of birth-traumatic changes in the pubic bone.” *Journal of Human Evolution*, 9, pp. 611-613.

BOTELLA, M.; JIMÉNEZ BROBEIL, S. y ORTEGA, J.A., (1995): “Traumatismos in Bronze Age settlements in the Iberian Peninsula: argar culture”, en *Proceedings of the IXth European Meeting of the Paleopathology Association (Barcelona 1992)*. Barcelona, pp. 65-72

BUIKSTRA, J. y HOSHOWER, L., (1994): “Análisis de los restos humanos de la necrópolis de Gatas”, en CASTRO, P.V.; CHAPMAN, R.; COLOMER, E.; GILI, S.; GONZÁLEZ MARCÉN, P.; LULL, V.; MICÓ, R.; MONTÓN, S.; RIHUETE, C.; RISCH, R.; RUIZ PARRA, M.; SANAHUJA YLL, M.E. y TENAS, M., (1994): *Proyecto Gatas: Sociedad y economía en el sudeste de España c. 2500-900 cal ANE*. Memoria de investigación presentada en la Consejería de Cultura de la Junta de Andalucía. Sevilla, pp. 339-398.

BUIKSTRA, J. y UBELAKER, D., (EDS.) (1994): *Standards for data collection from human skeletal remains. Proceedings of a Seminar at the Field Museum of Natural History organized by Jonathan Haas*, Arkansas Archaeological Survey Research Serie n.º 44. Indianapolis.

BUZON, M. y RICHMANN, R., (2007): “Traumatic Injuries and Imperialism: The Effects of Egyptian Colonial Strategies at Tombs in Upper Nubia” *American Journal of Physical Anthropology*, 133, pp. 783-791.

CÁMARA, J.A. y MOLINA, F., (2008): “El análisis de la ideología de emulación: el caso de El Argar”, *CPAG-Cuadernos de Prehistoria y Arqueología de la Universidad de Granada*, 19, pp. 163-194.

CAMPILLO, D., (1977): *Paleopatología del cráneo en Cataluña, Valencia y Baleares*. Montblanc-Martín. Barcelona.

CAMPO MARTÍN, M., (2003): “Capítulo 16 – Paleopatología de la columna vertebral”. En ISIDRO, A. y MALGOSA, A. (eds.) *Paleopatología la enfermedad no escrita*. Masson. Barcelona, pp.163-193.

CASTRO, P.V.; CHAPMAN, R.W.; GILI, S.; LULL, V.; MICÓ, R.; RIHUETE, C.; RISCH, R. y SANAHUJA, M.E., (1993-1994): “Tiempos sociales de los contextos funerarios argáricos”, *Anales de Prehistoria de la Universidad de Murcia*, 9-10, pp. 77-107.

CASTRO, P.V.; LULL, V.; MICO, R. y RIHUETE, C., (1995): “La Prehistoria Reciente en el sudeste de la Península Ibérica. Dimensión socio-económica de las prácticas funerarias”, en FÁBREGAS, R.; PÉREZ, F. y FERNÁNDEZ, C. (eds.), *Arqueología da Morte na Península Ibérica desde as Orixes ata o Medievo*, Universidade de Vigo. Xinzo de Limia, pp. 129-167.

CASTRO, P.; CHAPMAN, R.; GILI, S.; LULL, V.; MICÓ, R.; RIHUETE, C.; RISCH, R. y SANAHUJA YLL, M.E., (1999): “Agricultural production and social change in the Bronze Age of southeast Spain: the Gatas Project”, *Antiquity*, 73/282, pp. 846-856.

CLOQUELL, B. y AGUILAR, M., (1996): “Herida por espada en un niño argárico”, *Revista de Arqueología*, 184, pp. 10-15.

CONTRERAS, F.; RODRÍGUEZ ARIZA, M.O.; CÁMARA, J.A. y MORENO, A., (1997): *Hace 4000 años...Vida y muerte en dos poblados de la Alta Andalucía*, Junta de Andalucía. Granada.

BARKER, C.; COX, M.; FLAVEL, A.; LAVER, J.; LOE, L., (2008): “Mortuary procedures II – Skeletal analysis I: Basic procedures and demographic assessment”, en COX, M.; FLAVEL, A.; HANSON, I.; LAVER, J.; WESSLING, R (eds.), *The scientific investigation of mass graves*, Cambridge University Press. Cambridge.

COX, M. Y SCOTT, A., (1992): “Evaluation of the obstetric significance of some pelvic characters in an 18th century British sample of known parity status”, *American Journal of Physical Anthropology*, 89, pp. 431-444.

De MIGUEL, M.P., (2004): “Aproximación a las manifestaciones funerarias durante la Edad del Bronce en tierras alicantinas, a través de los restos humanos”, en HERNÁNDEZ ALCARAZ, L. y HERNÁNDEZ PÉREZ, M.S. (eds.), *La Edad del Bronce en tierras valencianas y zonas limítrofes*. Villena, pp. 213-225.

DUDAY, H., (1990): “L’anthropologie ‘de terrain’”, *Bulletin et Mémoires de la Société d’Anthropologie de Paris*, 3-4, pp. 29-50.

DUDAY, H., (2006): “L’archéothanatologie ou l’archéologie de la mort (Archaeoethanatology or the Archaeology of Death)”, en GOWLAND, R. y KNÜSEL, C (eds.), *Social Archaeology of Funerary Remains*, Oxbow Books. Oxford.

FINNEGAN, M. Y FAUST, M.A., (1974): “Variants of the femur”, *Research Report 14: Bibliography of Human and Non-human, Non-Metric Variation. Paper 3*.

FINNEGAN, M., (1978): “Non-metric variation of infracranial skeleton”, *Journal of Anatomy*, 125/1, pp. 23-37.

FONTENLA, S.; GÓMEZ MARTÍNEZ, J.A. y MIRAS, M., (2004): “Lorca, poblado más extenso y primigenio de la cultura del Argar”, *Alberca*, 2, pp. 39-52.

GALLARDO, J. y GONZÁLEZ BALLESTEROS, J.A., (2006): “Un enterramiento en cista de mampostería hallado en el cerro del Castillo de Lorca”, *Alberca*, 4, pp. 51-59.

GARCÍA RUIZ, M. y RAMOS MARTÍNEZ, F., (2005): “Noticia sobre un enterramiento calcolítico en cueva en la ciudad de Lorca (Murcia). *Alberca*, 3, pp. 39-44.

GONZÁLEZ, A.; ROBLES, F.J. y VLASÁKOVÁ, M., (1994): “La Encantada: una población del Bronce español”, en BERNIS, C., VAREA, C., ROBLES, F. y GONZÁLEZ, A. (eds.), *Biología de poblaciones humanas: problemas metodológicos e interpretación ecológica*. Universidad Autónoma de Madrid. Madrid, pp. 135-145.

GOODMAN, A.H.; BROOKE THOMAS, R.; SWEDLUND, A.C. y ARMELAGOS, G.J., (1988): “Biocultural perspectivas on stress in prehistorical, historical and contemporary population research”, *Yearbook of Physical Anthropology*, 31, pp. 169-202.

GOODMAN, A.H. y ROSE, J.C., (1990): “Assessment of Systemic Physiological perturbations from dental enamel hypoplasias and associated histological structures”, *Yearbook of Physical Anthropology*, 33, pp. 59-110.

GOODMAN, A.H. y ROSE, J.C., (1996): “Dental enamel hypoplasias as measures of developmental stress”, en PEREZ-PEREZ, A. (ed.) (1996): *Notes on populational significance of paleopathological conditions. Health, Illness and Death in the Past*, Fundació Uriach 1838. Hospitalet de Llobregat, pp. 11-23.

HERRASTI, L.; VEGA, J.L.; BANDRÉS, B. y ETXEBARRÍA, F., (2005): “Etiología y diagnóstico diferencial de las erosiones craneales” en CAÑELLAS, A. (ed.) *Nuevas perspectivas del diagnóstico diferencial en paleopatología*, Museu de Menorca. Maó, pp. 175-181.

HERSHKOVITZ, I.; GREENWALD, C.; LATIMER, B.; JELLEMA, L.; WISH-BARATZ, S.; ESHED, V.; DUTOUR, O. y ROTHSCHILD, B., (2002): “Serpens endocrania simétrica (SES): a new term and a possible clue for identifying intrathoracic diseases in skeletal populations”, *American Journal of Physical Anthropology*, 118, pp. 201-216.

HIRSCHBERG, J.; MILNE, N. y OXNARD, C., (1998): “The interface between muscle and bone: biomechanical implications”, *Annual meeting of American Association of Physical Anthropologist*, Supplement, 26, p. 96.

JIMÉNEZ-BROBEIL, S.; AL OUMAOU, I. y DU SUICH, PH., (2007): “Childhood trauma in several populations from the Iberian Peninsula”, *International Journal of Osteoarchaeology*, 17, pp. 189-198.

JIMÉNEZ-BROBEIL, S.; DU SUICH, PH. y AL OUMAOU, I., (2009): “Possible relationship of cranial traumatic injuries from the Neolithic to Bronze Age”, *American Journal of Physical Anthropology*, 140/3, pp. 465-475.

JIMÉNEZ-BROBEIL S. y ORTEGA J.A., (1991): “Dental pathology among prehistoric populations of Eastern Andalucía (Spain)” *Journal of Paleopathology*, 4/1, pp. 27-33.

JUDD, M., (2004): “Trauma in the city of Kerma: Ancient versus Modern injury patterns”, *International journal of osteoarchaeology*, 14, pp. 34-51.

JUDD, M., (2006): “Continuity of interpersonal violence between Nubian communities”, *American Journal of physical anthropology*, 131, pp. 324-333.

JURMAIN, R.; BARTELINK, E.; LEVENTHAL, A.; BELLIFEMINE, V.; NECHYEV, I.; ATWOOD, M. y DIGIUSEPPE, D., (2009): “Paleoepidemiological patterns of interpersonal aggression in a prehistoric central California population from CA-ala-329”, *American Journal of Physical Anthropology*, 139, pp. 462-473.

JURMAIN, R., (1991): “Degenerative changes in peripheral joints as indicators of mechanical stress: opportunities and limitations”, *International journal of osteoarchaeology*, 1, pp. 247-252.

KONIGSBERG, L.W., (1988): “Migration models of prehistoric post-marital residence”, *American Journal of Physical Anthropology*, 77, pp. 471-482.

KUNTER, M., (2000): “Los restos de esqueletos humanos hallados en Fuente Álamo durante las campañas de 1985, 1988 y 1991”, en

SCHUBART, H.; PINGEL, V. y ARTEAGA, O. (eds.), *Fuente Álamo. Las excavaciones arqueológicas 1977-1991 en el poblado de la Edad del Bronce*. Junta de Andalucía, Consejería de Cultura. Sevilla, pp. 265-282.

LEWIS, M.E., (2004): "Endocranial lesions in non-adult skeletons: understanding their aetiology. *International Journal of Osteoarchaeology*, 14, pp. 82-97.

LEWIS, M.E., (2007): *The Bioarchaeology of Children. Perspectives from biological and forensic anthropology*, Cambridge University Press. Oxford.

LOVELL, N., (1997): "Trauma analysis in paleopathology", *Yearbook of physical anthropology*, 40, pp. 139-170.

LULL, V.; MICÓ, R.; RIHUETE, C. y RISCH, R., (2009): "El Argar: la formación de una sociedad de clases", en HERNÁNDEZ, M.; SOLER, J.A. y LÓPEZ PADILLA, J.A. (eds.), *En los confines del Argar: una cultura de la Edad del Bronce en Alicante*, MARQ-Museo Arqueológico de Alicante. Alicante, pp. 224-245

LULL, V., (1985): "Ecología argárica", *Anales de la Universidad de Murcia. Letras*, 43/3-4, pp. 21-47.

LULL, V., (1997/1998): "El Argar: la muerte en casa", *Anales de Prehistoria y Arqueología*, 13-14, pp. 65-80.

MANN, R.W. y HUNT, D.R., (1990): *Photographic Regional Atlas of Bone Disease. A guide to pathologic and normal variation in the human skeleton* (Second edition). Charles C. Thomas, Publisher, LTD. Springfield.

MARTÍNEZ, A.; PONCE, J. y AYALA, M.M., (1996): *Las prácticas funerarias de la cultura argárica en Lorca (Murcia)*, Caja de Ahorros de Murcia. Excmo. Ayuntamiento de Lorca. Murcia.

MARTÍNEZ RODRÍGUEZ, A. y PONCE GARCÍA, J., (2002A): "Excavación arqueológica de urgencia en el subsuelo de la antigua iglesia del convento de las Madres Mercedarias (C/ Zapatería – C/ Cava, Lorca)", *Memorias de Arqueología*, 10, pp. 89-137.

MARTÍNEZ RODRÍGUEZ, A. y PONCE GARCÍA, J., (2002B): "Segunda intervención arqueológica en la Plaza de Juan Moreno, nº8, confluencia con calle Los Tintes, Lorca", *Memorias de Arqueología*, 10, pp. 149-160.

MARTÍNEZ RODRÍGUEZ, A. y PONCE GARCÍA, J., (2005): "Evidencias de la metalurgia argárica en Lorca: el enterramiento de un hombre del poblado de Los Cipreses (Lorca, Murcia)", en *Patrimonio minero de la Región de Murcia*, Ayuntamiento de Murcia y Museo de la Ciencia y el Agua. Murcia, pp. 29-37.

MARTÍNEZ RODRÍGUEZ, A., (1990): "Aportaciones a la secuencia histórica de la ciudad de Lorca", en *Lorca. Pasado y presente. Aportaciones a la historia de la región de Murcia*, Vol. 1. Lorca, pp. 71-86.

MARTÍNEZ RODRÍGUEZ, A., (1995): “I Fase de excavaciones de urgenci en la calle Zapatería n.º 11 (Lorca)”, *Memorias de Arqueología*, 3, pp. 64-80.

MENDOÇA, M. DE, (2000): “Estimation of hight from the length of long bones in a portuguese adult population”, *American Journal of Physical Anthropology*, 112/1, pp. 39-48.

MEZA, J.F., (2009): “Fractura supracondílea humeral en niños”, *Ortho-tips*, 5/3, págs. 218-225.
[URL: <http://www.medigraphic.com/pdfs/orthotips/ot-2009/ot093c.pdf>]

MIQUEL FEUCHT, M.J.; POLO CERDÁ, M. y VILLALAÍN BLANCO, J.D., (1999): “El síndrome criboso: criba femoral vs criba orbitaria” en *Actas V Congreso Nacional de Paleopatología*. Alcalá la Real (Jaén), pp. 221-237.

ORTNER, D.J. y PUTSCHAR, W.G.J., (1985): *Identification of paleopathological conditions in human skeletal remains*, Smithsonian Institution. Washington.

ORTNER, D.J., (2003): *Identification of Pathological Conditions in Human Skeletal Remains* (Second Edition), Academic Press.

PEARSON, K., (1899): “Mathematical contributions to the theory of evolution. On the reconstruction of the stature of prehistoric races”, *Proceedings of the Royal Society of London*, 192, pp. 169-244.

PÉREZ MARTÍN, S.; ANTONA MONTORO, A.M.; RODRÍGUEZ GONZÁLEZ, A.I. y GONZÁLEZ MARTÍ, A., (1999): “Macroporosidad del cuello del fémur en la población hispano-musulmana de San Nicolás (Siglos XI-XIII). *Actas V Congreso Nacional de Paleopatología*. Alcalá La Real (Jaén), pp. 322-327.

PÉREZ RICHARD, E., (2007): “Una cista argárica en el Castillo de Lorca”, *Alberca*, 5, pp. 43-52.

POLO, M. y VILLALAÍN, D., (2003): “Fenómenos porosos en paleopatología: estado de la cuestión y nuevas aportaciones”, en CAMPO, M. y ROBLES, F. (eds), *¿Dónde estamos? Pasado y presente de la paleopatología. VI Congreso Nacional de Paleopatología*, Universidad de Madrid. Madrid, pp. 88-101.

PUJANTE MARTÍNEZ, A., (2003): “Excavación arqueología en el Convento de Madres Mercedarias de Lorca”, *Revista ArqueoMurcia: Revista electrónica de arqueología de la Región de Murcia*, 1, pp. 1-67.
[URL: <http://www.arqueomurcia.com/revista/n1/pdf/mercedarias.pdf>]

PUJANTE MARTÍNEZ, A. y MARTÍNEZ RODRÍGUEZ, A., (2010): “Los enterramientos argáricos de la excavación arqueológica en el convento de Madres Mercedarias de Lorca (Murcia)”, *Alberca*, 8, pp. 7-40.

PUTSCHAR, W., (1976): “The structure of the human symphysis pubis with special consideration of parturation and its sequelae”, *American Journal of Physical Anthropology*, 45, pp. 589-594.

RISCH, R., (1995): *Recursos naturales y sistemas de producción en el Sudeste de la Península Ibérica entre 3000 y 1000 ANE*. Tesis Doctoral, Universidad Autónoma de Barcelona.
[URL: [hppt://www.tesisenxarxa.net/TDX-0507108-164458](http://www.tesisenxarxa.net/TDX-0507108-164458)].

ROBERTS, C., y BUIKSTRA, J., (2003): *The Bioarchaeology of Tuberculosis. A Global View on a Reemerging Disease*, Florida University Press. Gainesville.

ROBLEDO, B. y TRANCHO, G.J., (2003): *Análisis antropológico y condiciones de vida de la población argárica de Cerro del Alcázar*. Serie Informes Antropológicos, Facultad de Biología Universidad Complutense. Madrid.

ROSE, J.C.; CONDON, K.W.; GODDMAN, A.L., (1985): “Diet and dentition: developmental disturbances”, en GILBERT, J.M. y MIELKE, J.H. (eds.), *The Analysis of Prehistoric Diets*, Academic Press. Orlando, pp. 281-306.

RUIZ PARRA, M.; RISCH, R.; GONZÁLEZ MARCÉN, P.; CASTRO, P. y LULL, V., (1992): “Environmental exploitation and social structure in prehistoric southeast Spain”, *Journal of Mediterranean Studies*, 5/1, pp. 3-38.

SANAHUJA, M.E., (2006): “Mujeres, hombres y ajuares funerarios”, en *Las mujeres en la Prehistoria*, Museu de Prehistòria de València, pp. 79-89.
[URL: http://www.museuprehistoriavalencia.es/resources/files/Catalogos/Las_Mujeres_en_la_Prehistoria.pdf]

SÁNCHEZ PRAVIA, J.A., (2001): *Proyecto de obras de urbanización del Castillo de Lorca (Fase I)*, Informe arqueológico. Inédito. Murcia

SÁNCHEZ ROMERO, M., (2008): “Cuerpos de mujeres: la construcción de la identidad y su manifestación durante la Edad del Bronce”, *Arenal*, 15 (1), pp. 5-29.

SCHAEFER, M; BLACK, S. y SCHEUER, L., (2009): *Juvenile Osteology*, Academic Press, Londres.

SCHEUER, L. y BLACK, S., (2000): *Developmental Juvenile Osteology*, Academic Press, Londres.

STEINBOCK, R.T., (1976): *Paleopatological Diagnosis and Interpretation*, Charles C. Thomas. Springfield.

STUART-MACADAM, P., (1985): “Porotic hyperostosis: representative of a childhood condition”, *American Journal of Physical Anthropology*, 66, pp. 391-398.

STUART-MACADAM, P., (1992): “Porotic hyperostosis: relationship between orbital and vault lesions”, *American Journal of Physical Anthropology*, 80: 187-193.

TESTUT, L., (1923): *Tratado de Anatomía Humana, Tomo Primero*, Casa Editorial P. Salvat. Barcelona.

TROTTER, M. y GLESSER, G., (1952): “Estimation of stature from long bones of American Whites and Negroes”, *American Journal of Physical Anthropology*, 10, pp. 463-514.

TROTTER, M. y GLESSER, G., (1958): “A re-evaluation of estimation of stature based on measurements taken during life and the long-bones after death”, *American Journal of Physical Anthropology*, 16, pp. 79-123.

VARELA-EGOECHÉAGA, J.R.; MONTERO DÍAZ, M.; SUÁREZ-SUÁREZ, M.; GARCÍA GONZÁLEZ, P. y MURCIA MAZÓN, A., (2006): “Aplasia parcial congénita de arco posterior de atlas”, *Revista española de cirugía osteoarticular*, 42/228, pp. 194-197.

[URL: http://www.cirugia-ostearticular.org/adaptingsystem/intercambio/revistas/articulos/124_194.pdf]

VEGA, E.; TÓRREZ, M. y MARTÍNEZ, J., (2006): “Fractura supracondílea de codo en extensión en niños”, *Revista Cubana de Ortopedia y Traumatología*, 20/2.

[URL: http://bvs.sld.cu/revistas/ort/vol20_2_06/ort03206.htm]